UNIVERSITAS CAROLINA PRAGENSIS

Univerzita Karlova v Praze – 1. lékařská fakulta

Diencephalon, telencephalon, basální ganglia.

Anatomický ústav

Autor: Ondřej Naňka

Obor: bakalářské obory –společný kmen

Cortex

- Motorický
- BG
- Kmen
- MS

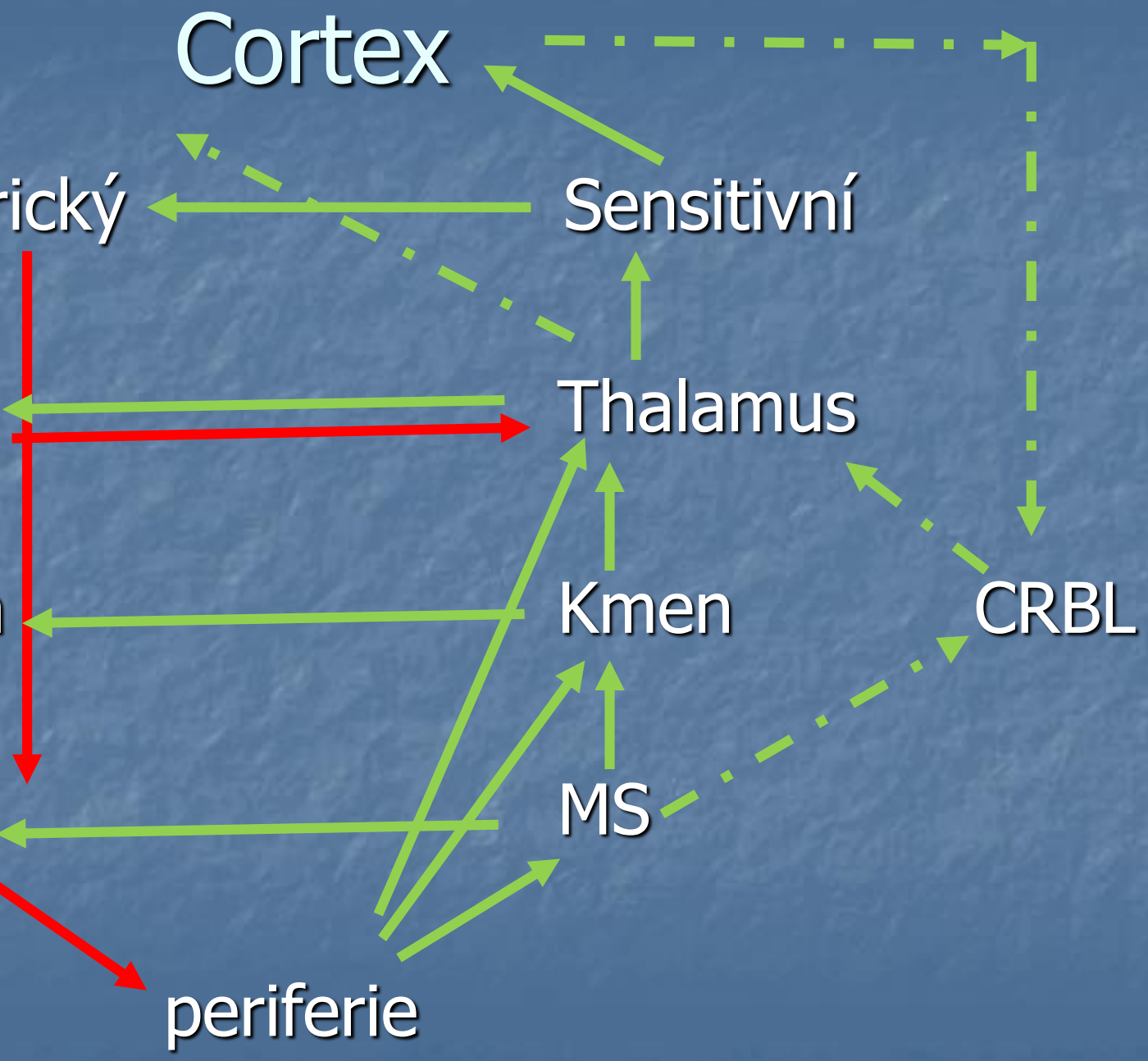

Diencephalon

- Thalamus
- Metathalamus
- Subthalamus
- Hypothalamus
- Epithalamus

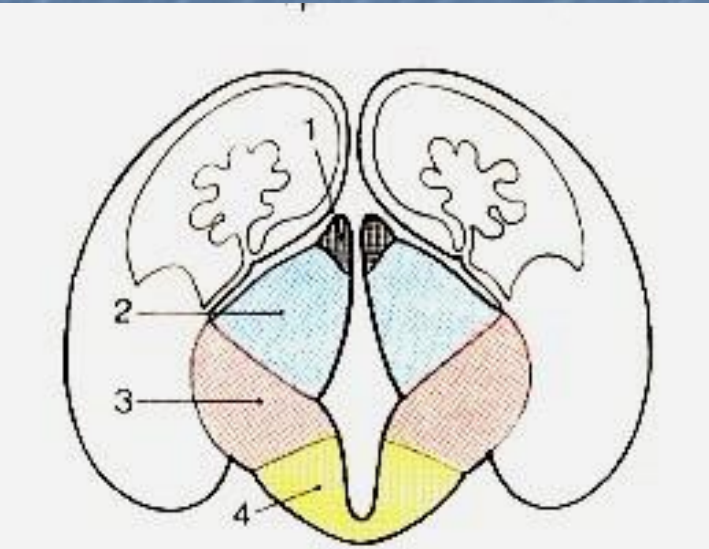

B Structure of the diencephalon in an embryonic brain

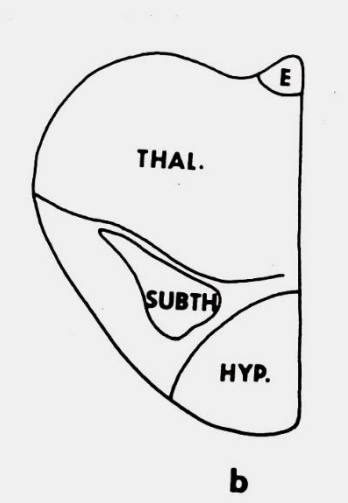

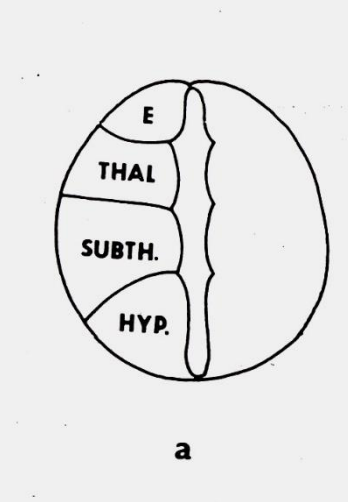

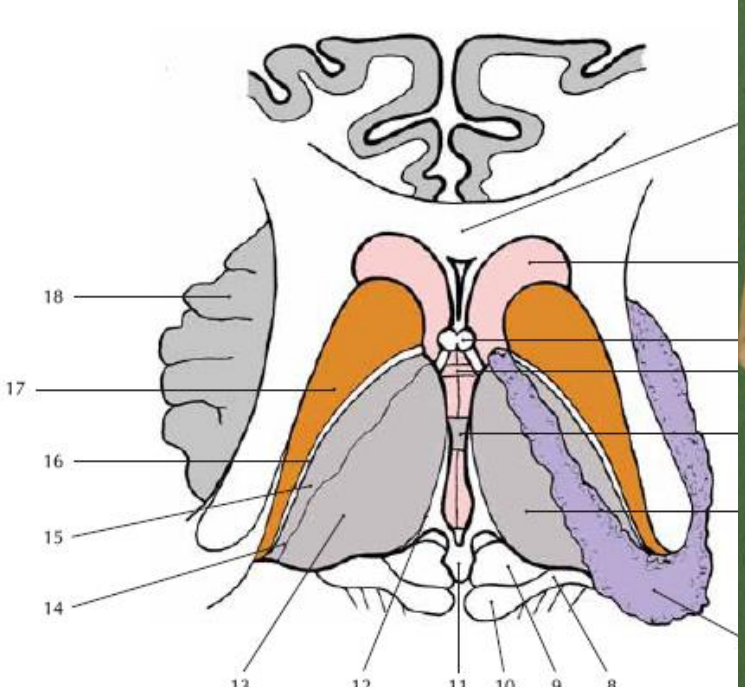
18
17
16
15
14

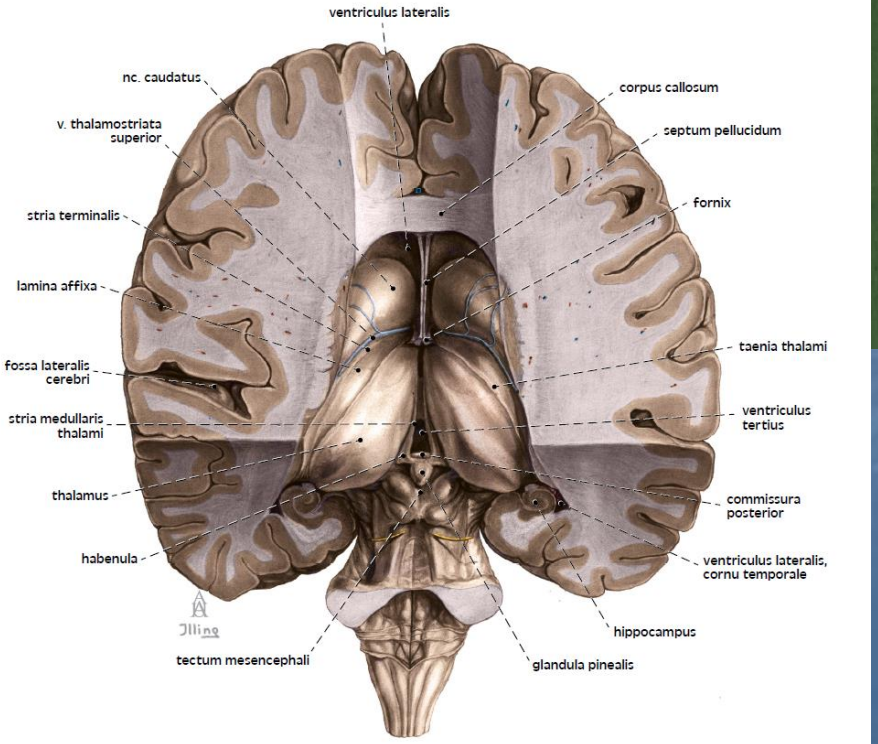
ventriculus lateralis
nc. caudatus
corpus callosum
v. thalamostriata superior
septum pellucidum
fornix
stria terminalis
lamina affixa
taenia thalami
fossa lateralis cerebri
ventriculus tertius
stria medullaris thalami
thalamus
commissura posterior
habenula
ventriculus lateralis, cornu temporale
hippocampus
tectum mesencephali
glandula pinealis

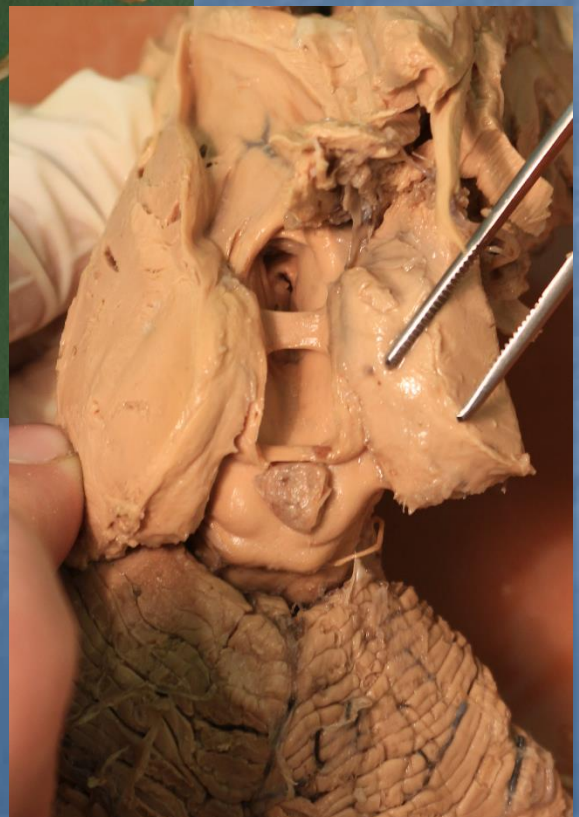

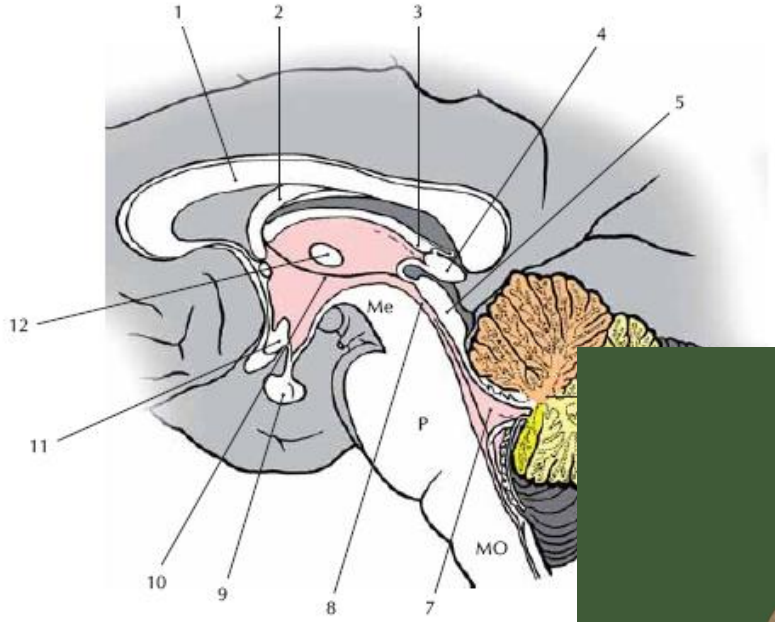

Obr. 16.23. Pohled na mediální plochu hemisféry a mozkového kmen
MO – medulla oblongata)

1 – corpus callosum
2 – fornix
3 – odříznutá tela choroidea ventriculi tertii
4 – corpus pineale
5 – lamina quadrigemina
6 – cerebellum
7 – ventriculus quartus
8 – aquaeductus mesencepha

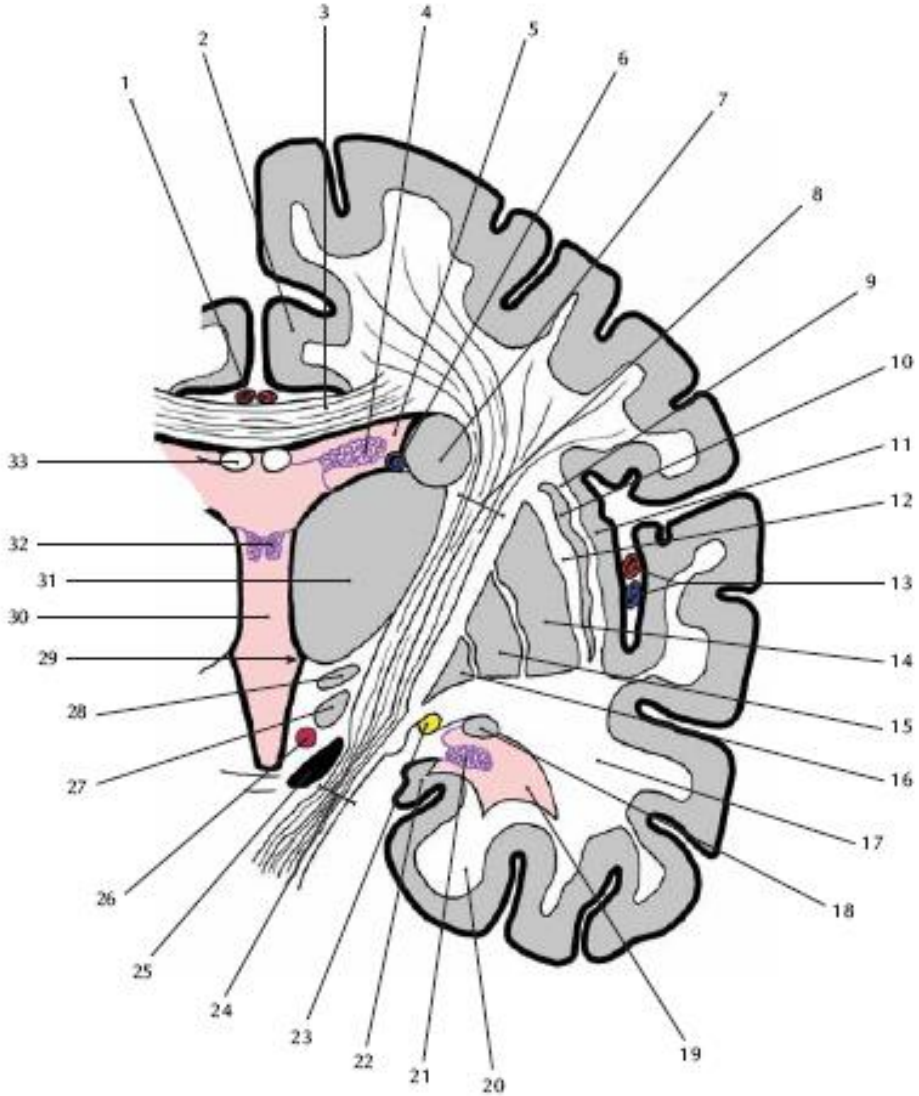

Obr. 16.29. Frontální řez mozkem v úrovni crura mesencephali (prostor mozkových komor vyplněn růžovou barvou)

1 – a. cerebri anterior
2 – gyrus cinguli
3 – corpus callosum
4 – plexus choroideus
5 – ventriculus lateralis – pars centralis
6 – v. thalamostriata
7 – nucleus caudatus
8 – capsula interna
9 – capsula externa
10 – claustrum
11 – insula
12 – capsula externa
13 – a. cerebri media ve fissura cerebri lateralis
14 – putamen
15 – globus pallidus externus
16 – globus pallidus internus
17 – lobus temporalis
18 – cauda nuclei caudati
19 – ventriculus lateralis – pars temporalis
20 – g. parahippocampalis
21 – plexus choroideus ventriculi lateralis
22 – hippocampus
23 – tractus opticus
24 – capsula interna v crura mesencephali
25 – substantia nigra
26 – ncl. ruber
27 – ncl. subthalamicus
28 – zona incerta
29 – sulcus hypothalamicus
30 – III. komora
31 – thalamus
32 – plexus choroideus ventriculi tertii
33 – fornix

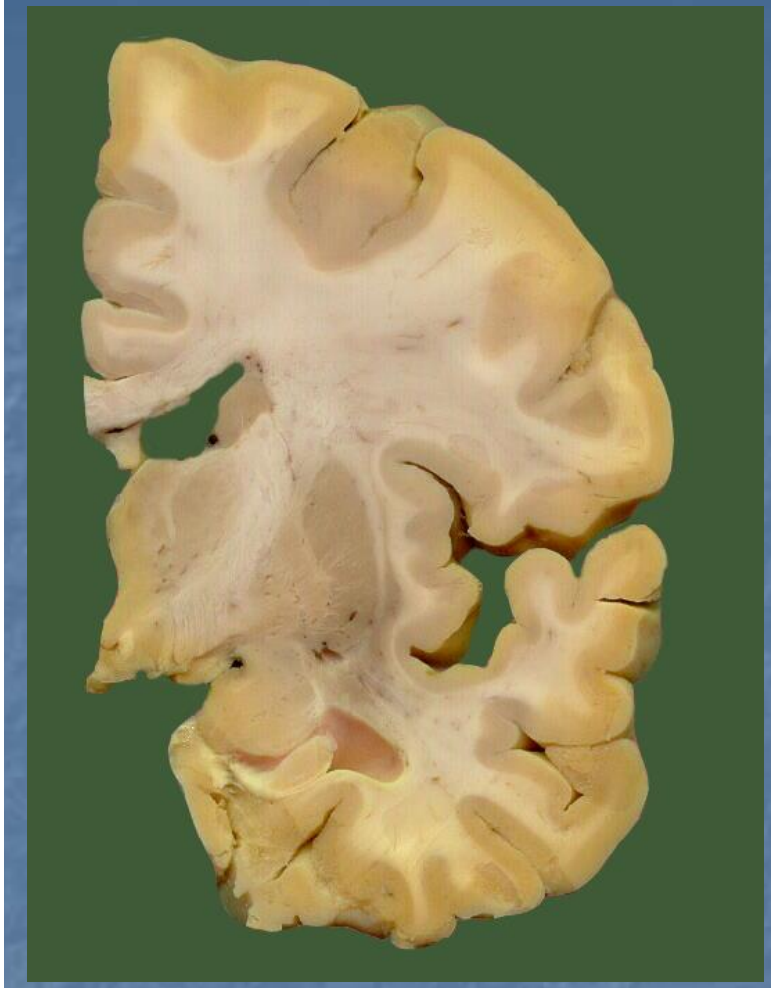

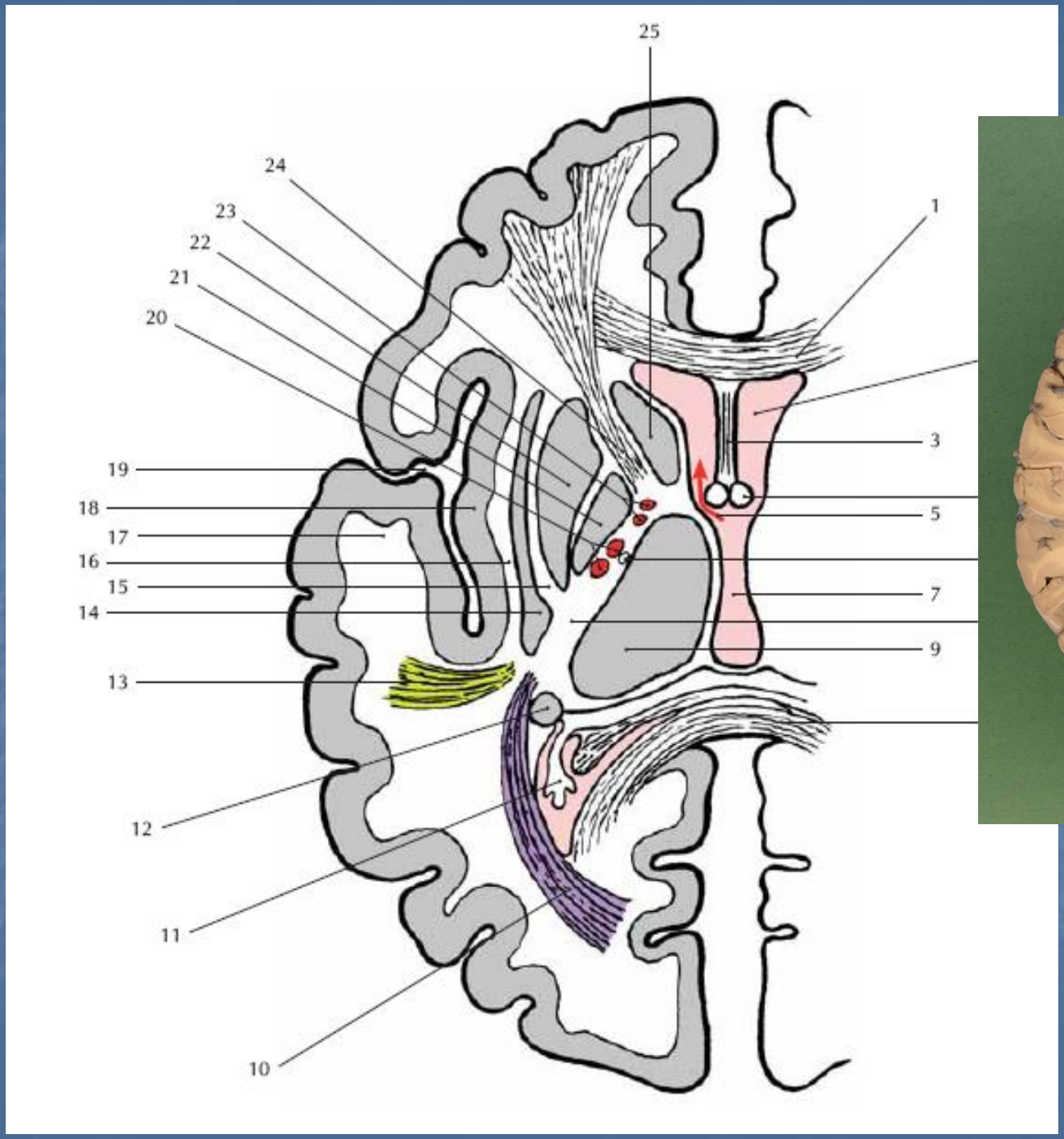
25
24
23
22
21
20
19
18
17
16
15
14
13
12
11
10
1
3
5
7
9

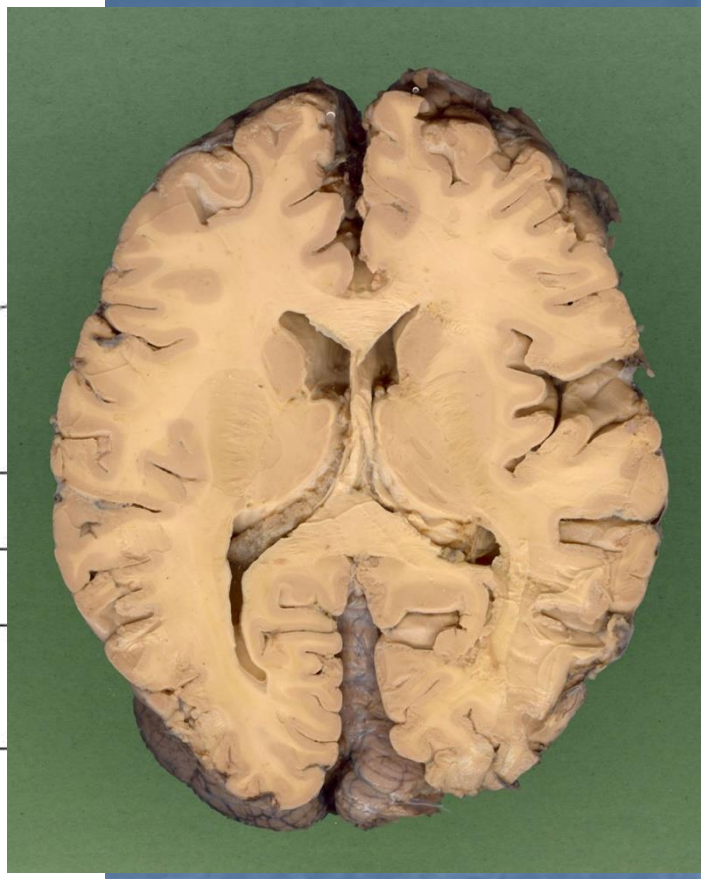

Diencephalon na frontálním řezu

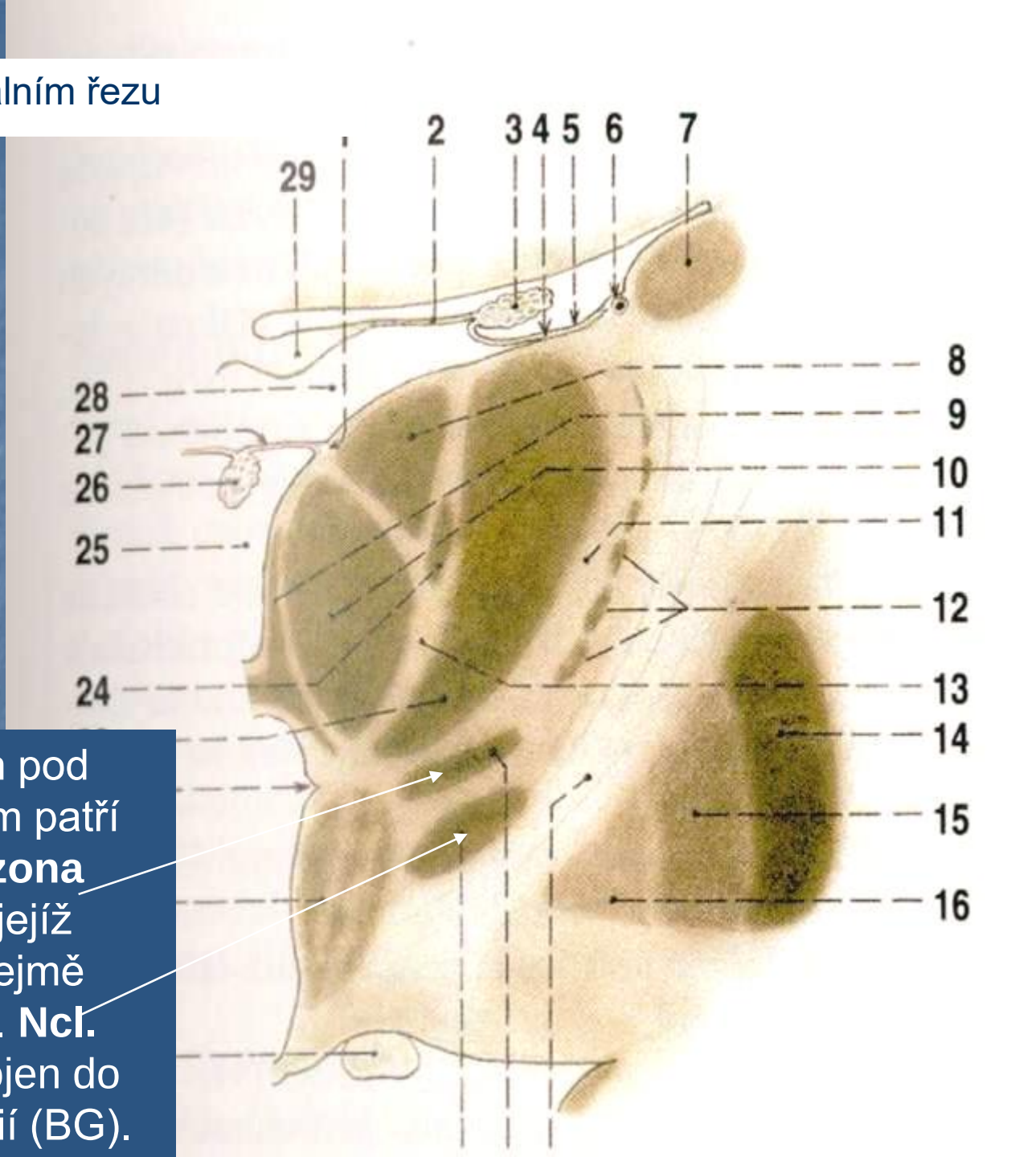

Subthalamus je uložen pod thalamem, k jeho jádrům patří **ncl. subthalamicus a zona incerta**. **Zona incerta**, jejíž funkce je nejasná, je zřejmě zapojena do okruhů RF. **Ncl. subthalamicus** je zapojen do okruhů bazálních ganglií (BG).

THALAMUS

nuclei anteriores
nuclei mediales (nc.mediodorsales)
ncl. laterales (ncl. lateralis dorsalis, lateral posterior, ncl. ventralis anterior – VA, ventralis lateralis – VL, ventralis posterolateralis - VPL, ventralis posteromedialis – VPM, ventral intermediate - VIM)
ncl. corp. geniculati lat.
ncl. corp. geniculati med.
ncl. intralaminares
nuclei posteriores (nuclei of pulvinar)
nucleus reticularis

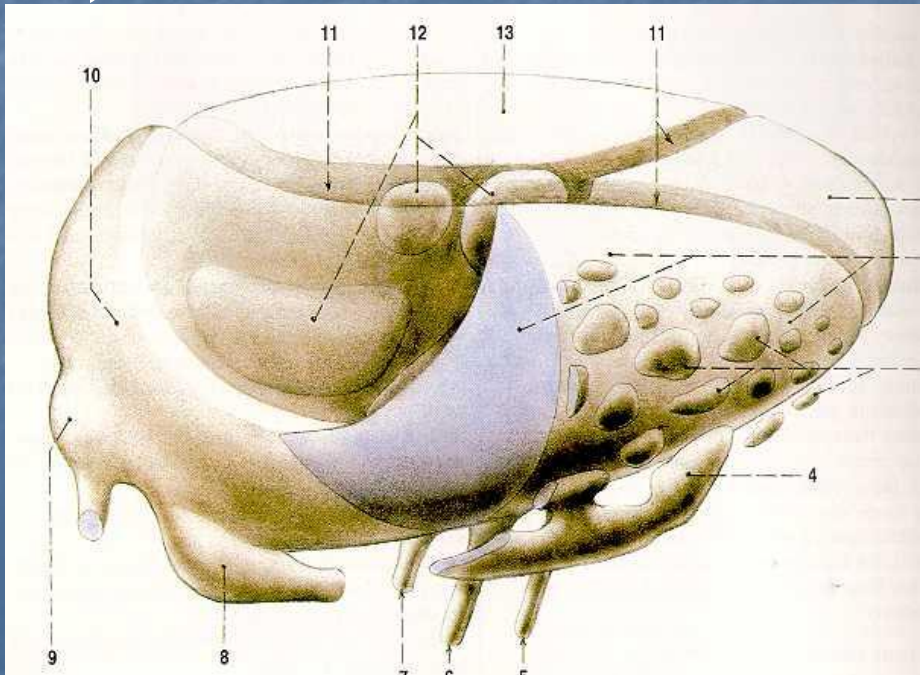

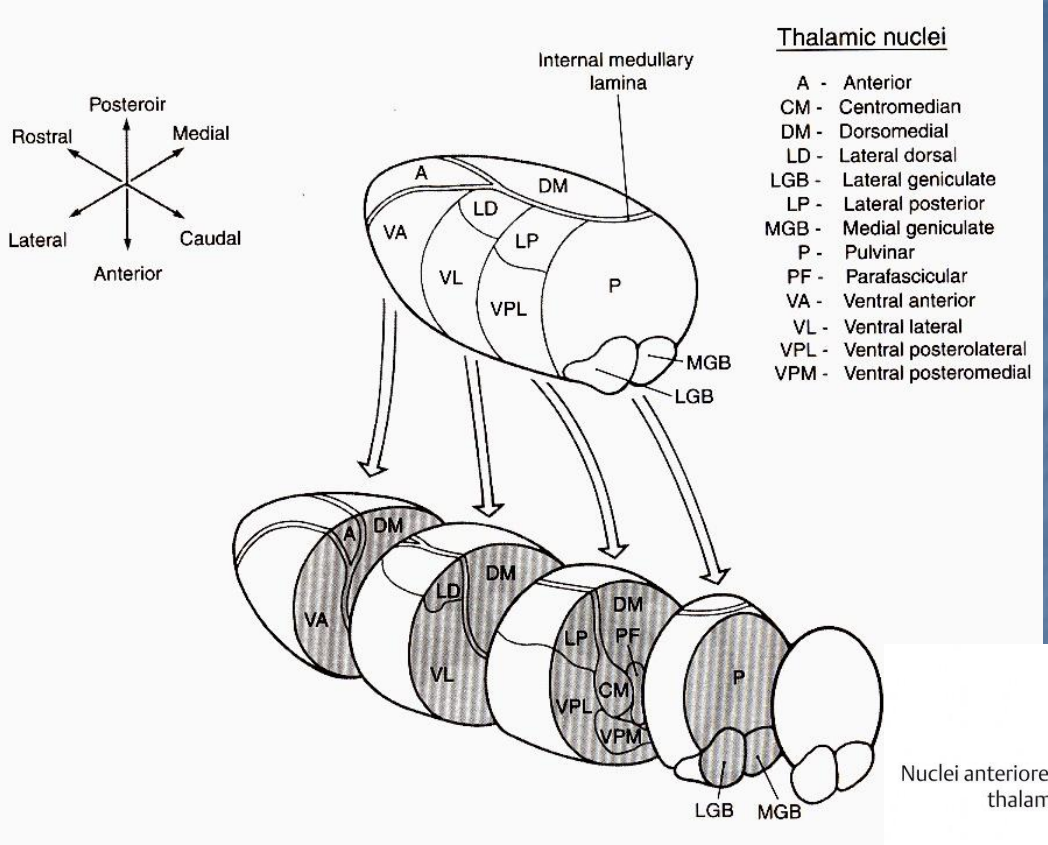

Topografie thalamických jader

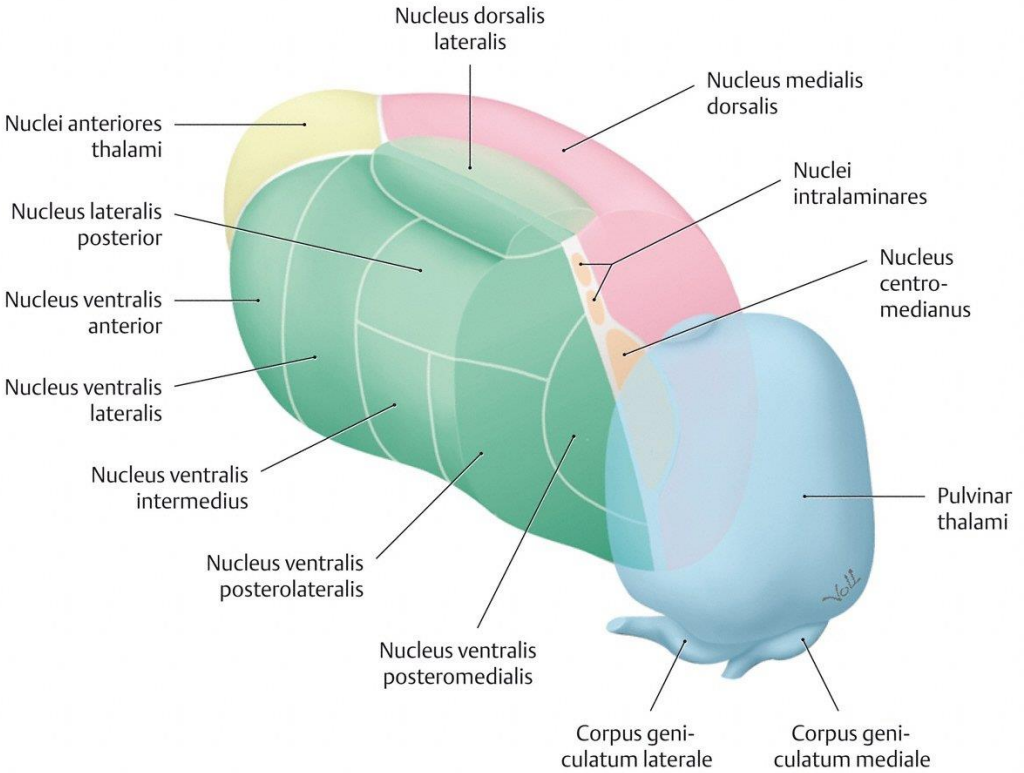

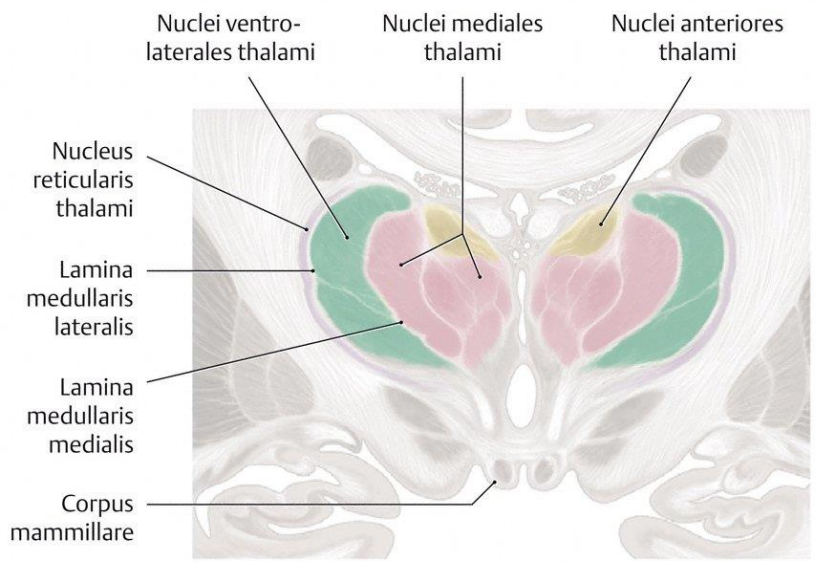

D Gliederung der Thalamuskerne durch Laminae medullares thalami

Frontalschnitt auf Höhe der Corpora mamillaria

PROMETHEUS Lernatlas der Anatomie · Kopf und Neuroanatomie
M. Schünke, E. Schulte, U. Schumacher. Illustrator: M. Voll
© Georg Thieme Verlag 2006 · Alle Rechte vorbehalten · www.thieme.de/prometheus

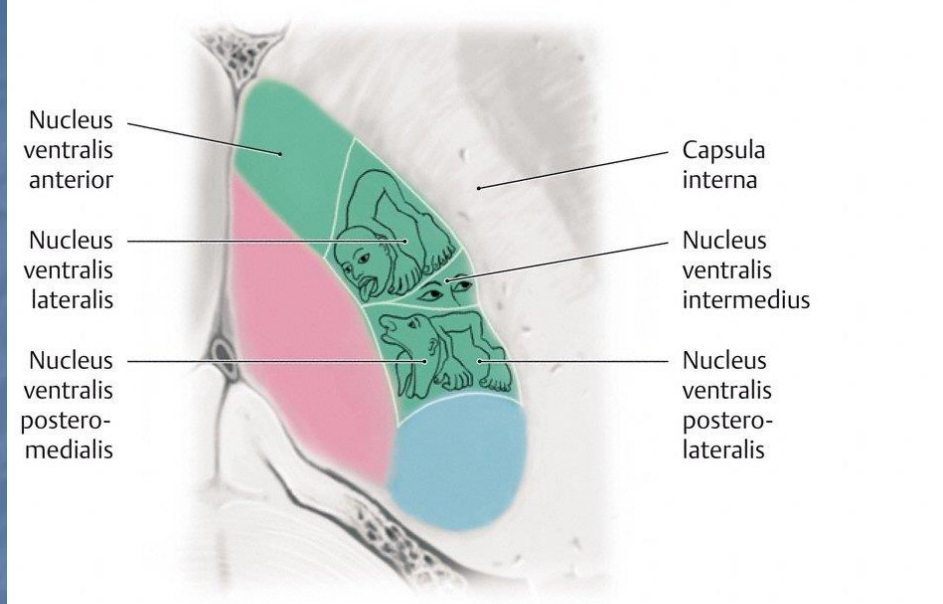

E Somatotopik der spezifischen Thalamuskerne

Horizontalschnitt

PROMETHEUS Lernatlas der Anatomie · Kopf und Neuroanatomie
M. Schünke, E. Schulte, U. Schumacher. Illustrator: M. Voll
© Georg Thieme Verlag 2006 · Alle Rechte vorbehalten · www.thieme.de/prometheus

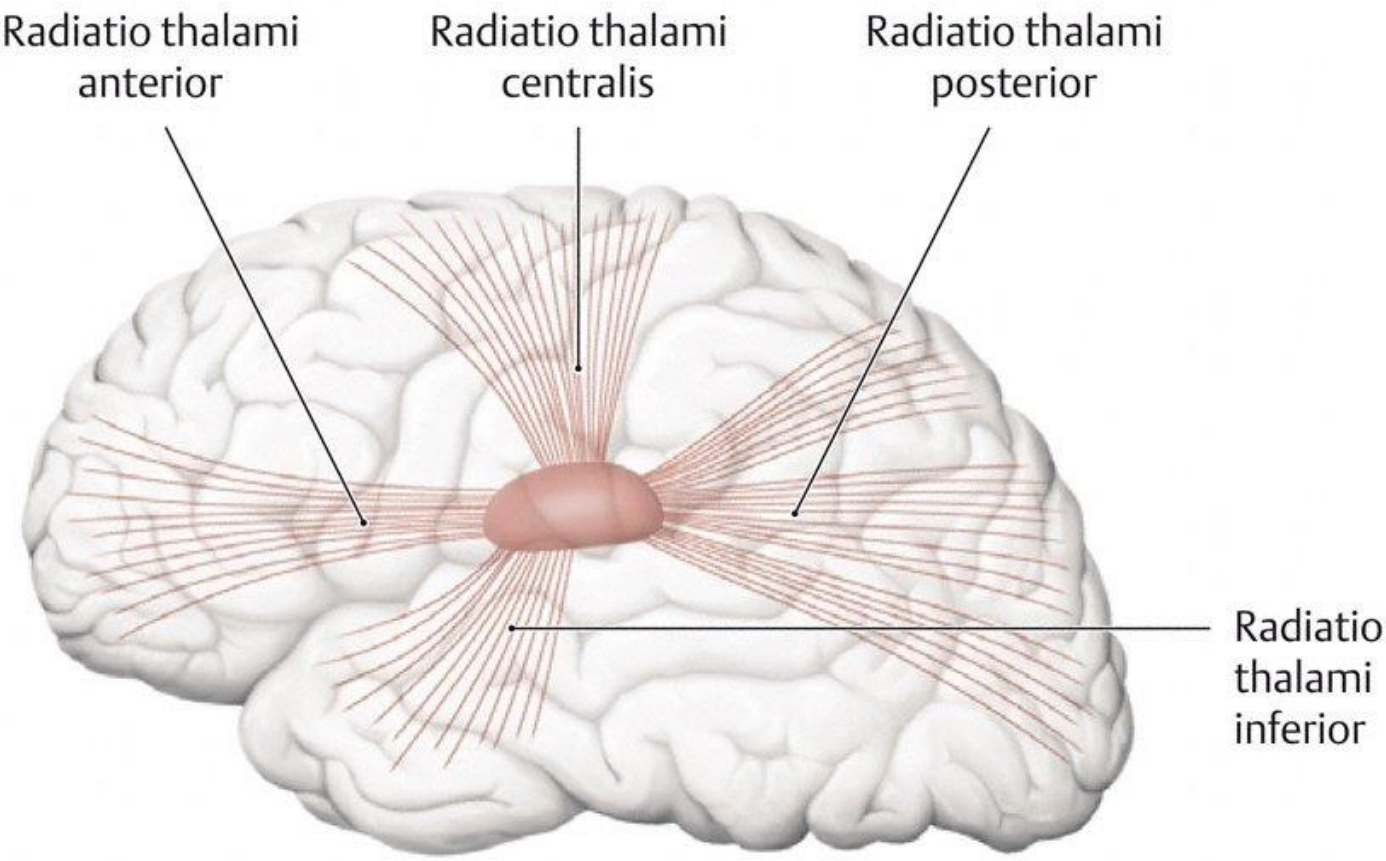

G Stabkranz (Radiatio thalami)

Ansicht von lateral auf die linke Hemisphäre

PROMETHEUS Lernatlas der Anatomie · Kopf und Neuroanatomie
M. Schünke, E. Schulte, U. Schumacher. Illustrator: M. Voll
© Georg Thieme Verlag 2006 · Alle Rechte vorbehalten · www.thieme.de/prometheus

Thalamus - jádra

- **Relé jádra, přepojovací jádra** – specifická senzorická - CGM, CGL (metathalamus), VPL, VPM, VL, VA
- Vstupy především z jednoho zdroje
- Zpracovaná informace je odeslána do dobře lokalizované oblasti cortexu
- Jsou modalitně specifická

po stimulaci vyvolávají jasnou korovou odpověď

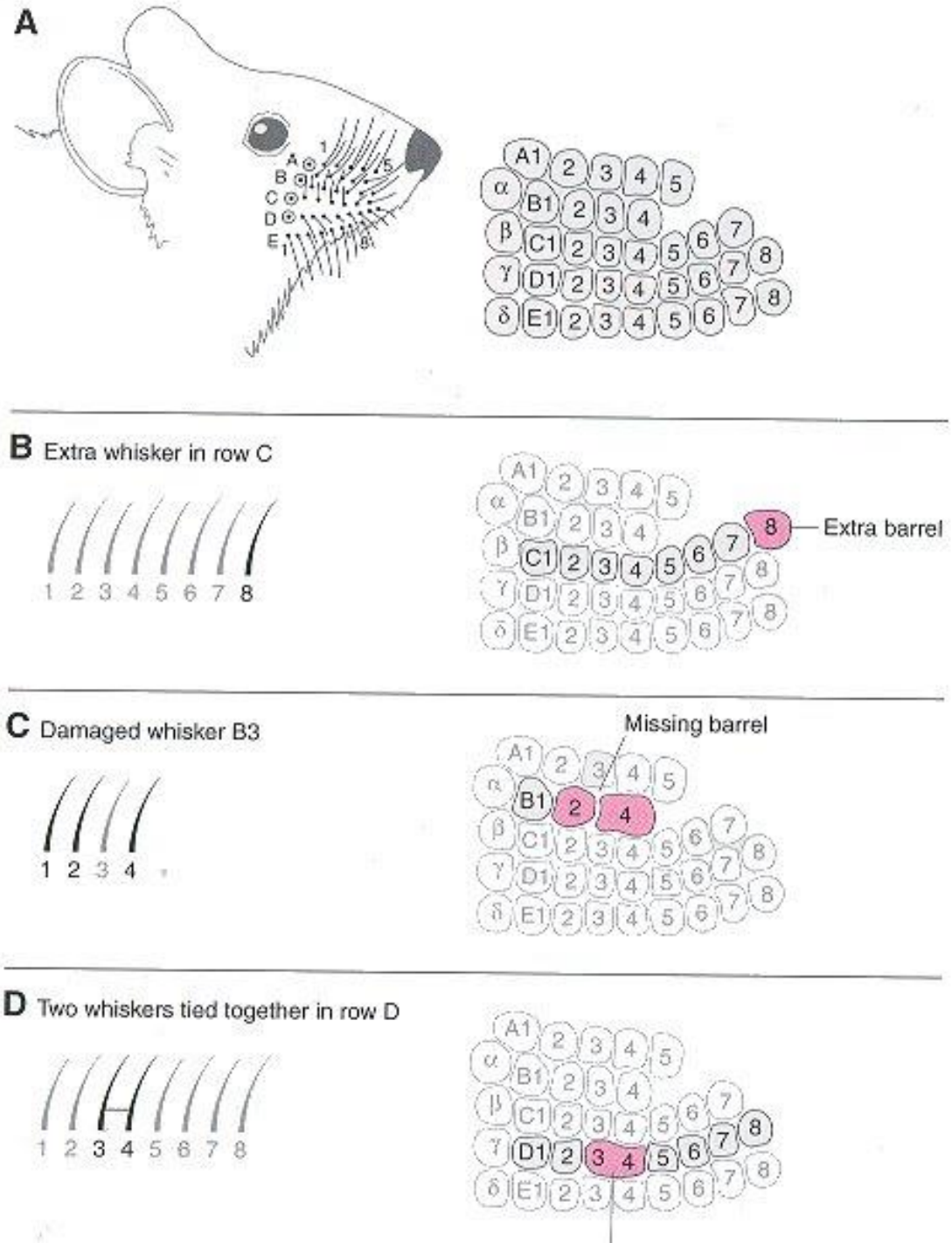
A
B Extra whisker in row C
Extra barrel
C Damaged whisker B3
Missing barrel
D Two whiskers tied together in row D

Hlavní aferenty thalamu

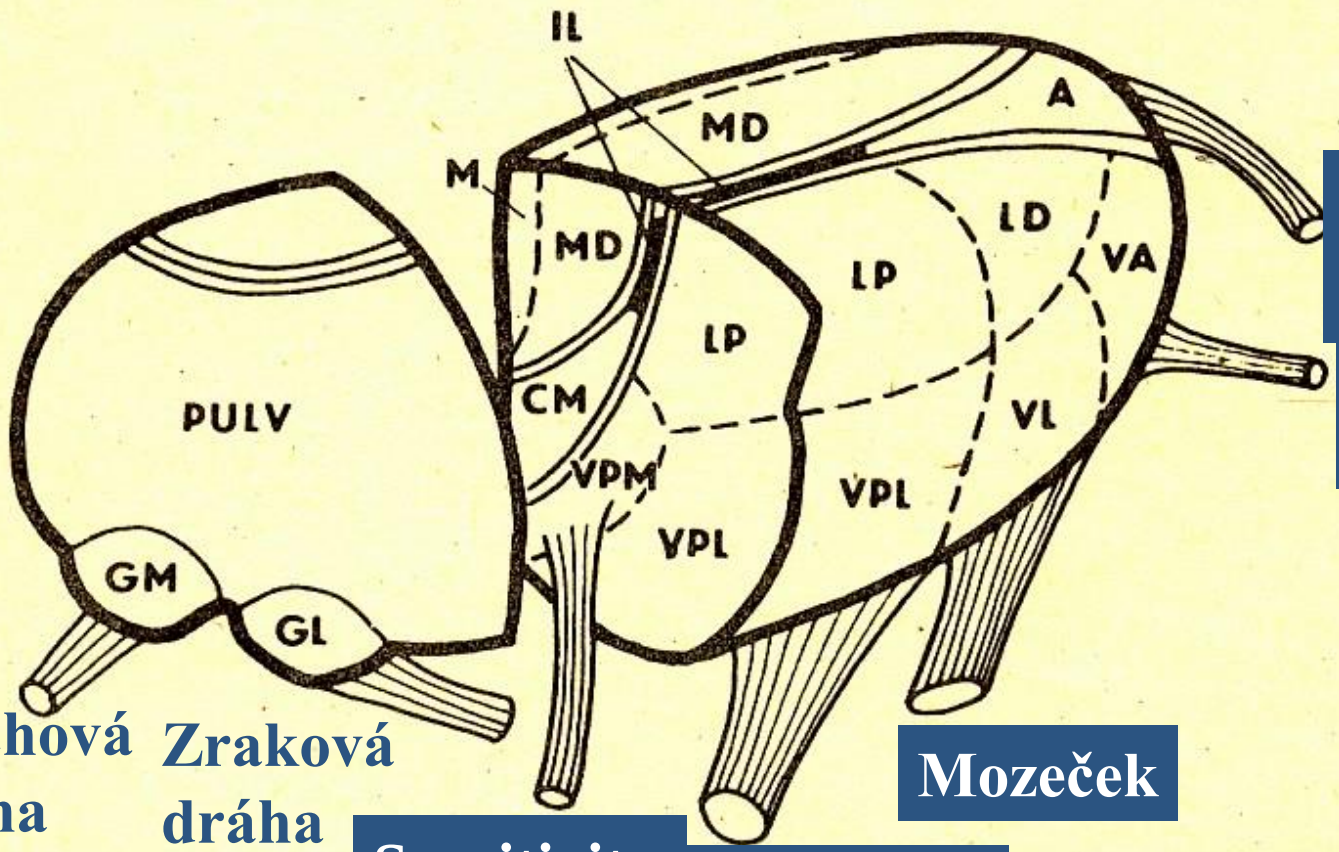

Fasciculus mammilo-thal.
Limbický sys.

Basální ganglia

Sluchová dráha

Zraková dráha

Mozeček

Sensitivita trigeminus

Sensitivita mícha

Thalamo-kortikální projekce

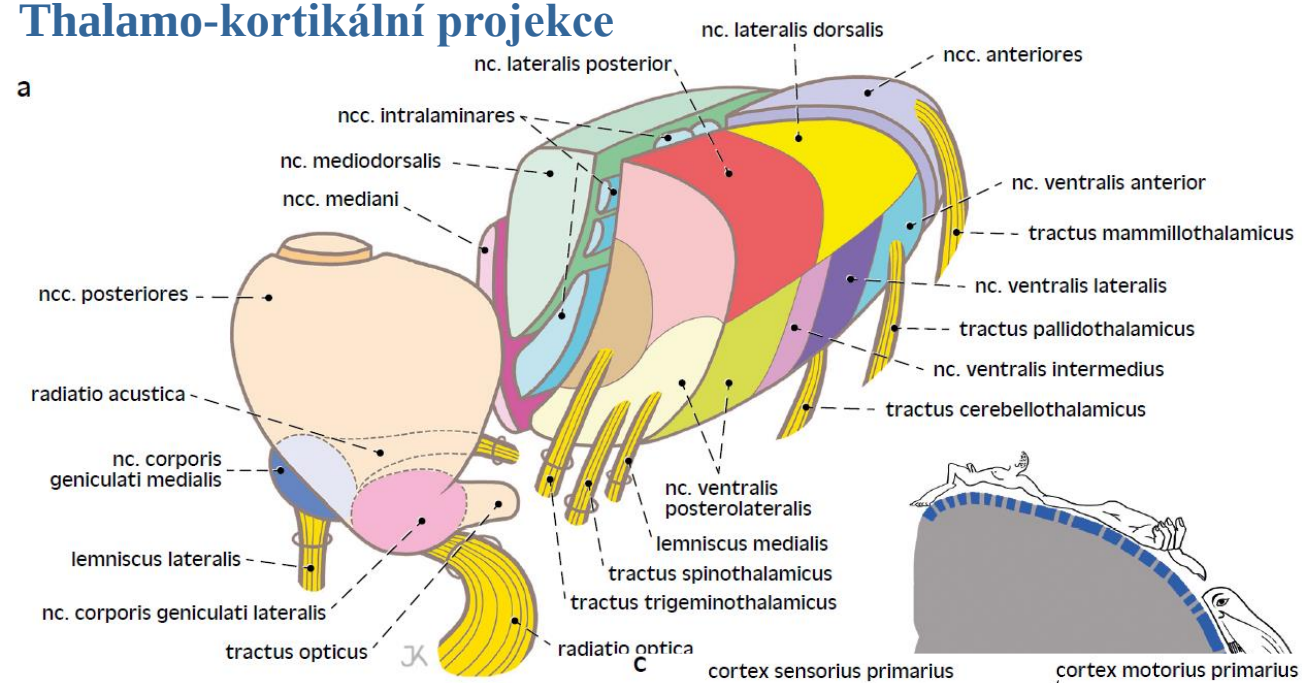

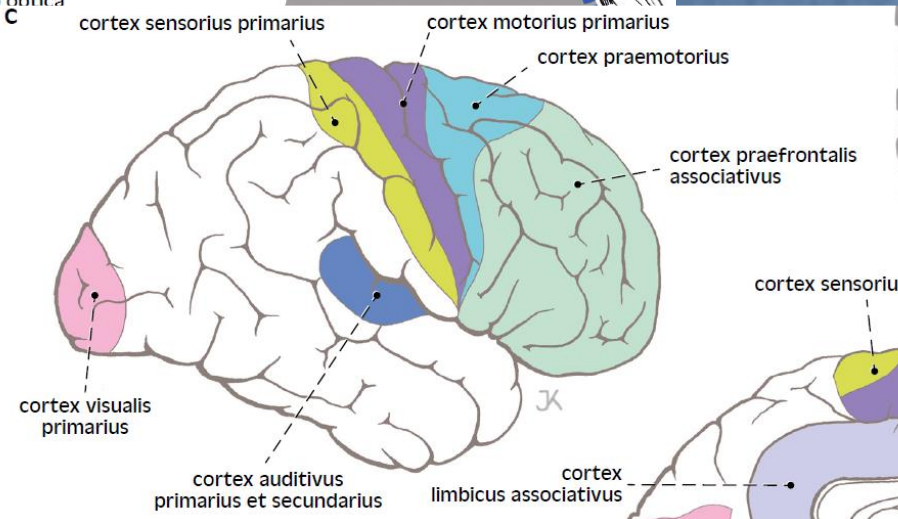

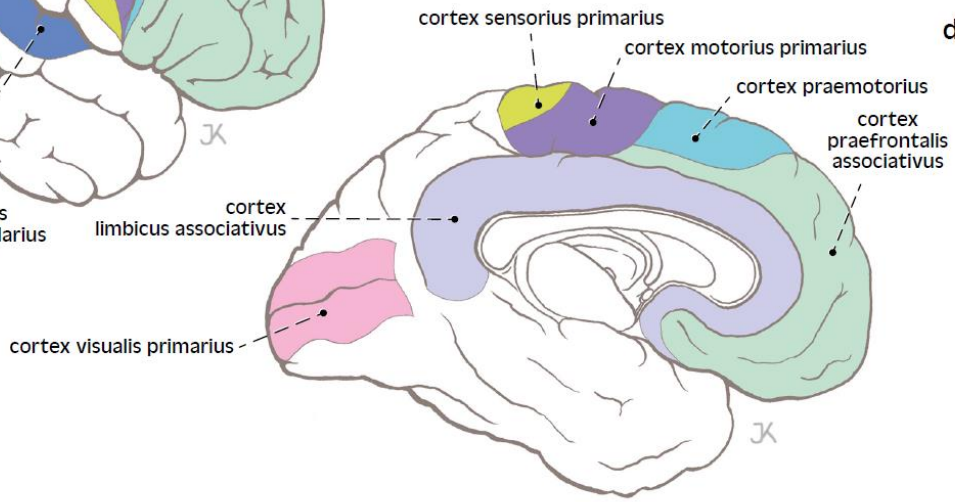

Asociační jádra

- MD, LD, LP, Posterior ncc.,
- Vstupy z širších oblastí nebo z kůry
- Výstupy do asociačních korových oblastí

Table 16-2 Specific Inputs to and Cortical Outputs From Thalamic Relay and Association Nuclei

Type	Nucleus	Specific inputs	Cortical output
Relay	Anterior	Mammillothalamic tract, hippocampus	Cingulate gyrus
	Lateral dorsal (LD)	Hippocampus	Cingulate gyrus
	Ventral anterior, ventral lateral (VA/VL)*	Basal ganglia, cerebellum	Motor areas
	Ventral posterolateral (VPL)	Medial lemniscus (body), spinothalamic tract (body)	Somatosensory cortex
	Ventral posteromedial (VPM)	Medial lemniscus (face), spinothalamic tract (face)	Somatosensory cortex
		Central tegmental tract (taste)	Insula
	Medial geniculate (MGN)	Brachium of the inferior colliculus	Auditory cortex
	Lateral geniculate (LGN)	Optic tract	Visual cortex
Association	Dorsomedial† (DM)	Prefrontal cortex, olfactory and limbic structures	Prefrontal cortex
	Lateral posterior (LP)	Parietal lobe	Parietal lobe
	Pulvinar	Parietal, occipital, and temporal lobes	Parietal, occipital, and temporal lobes

*Basal ganglia outputs go mostly to VA and cerebellar outputs mostly to VL, but the two are considered together as a combined motor relay nucleus in this account.

†Also commonly referred to as the *mediodorsal nucleus (MD)*.

Hypothalamus

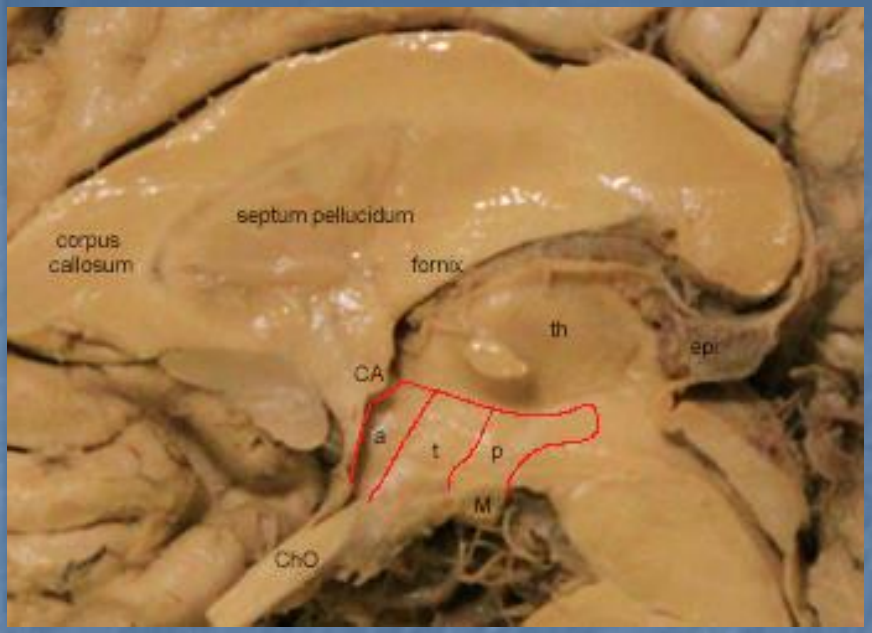

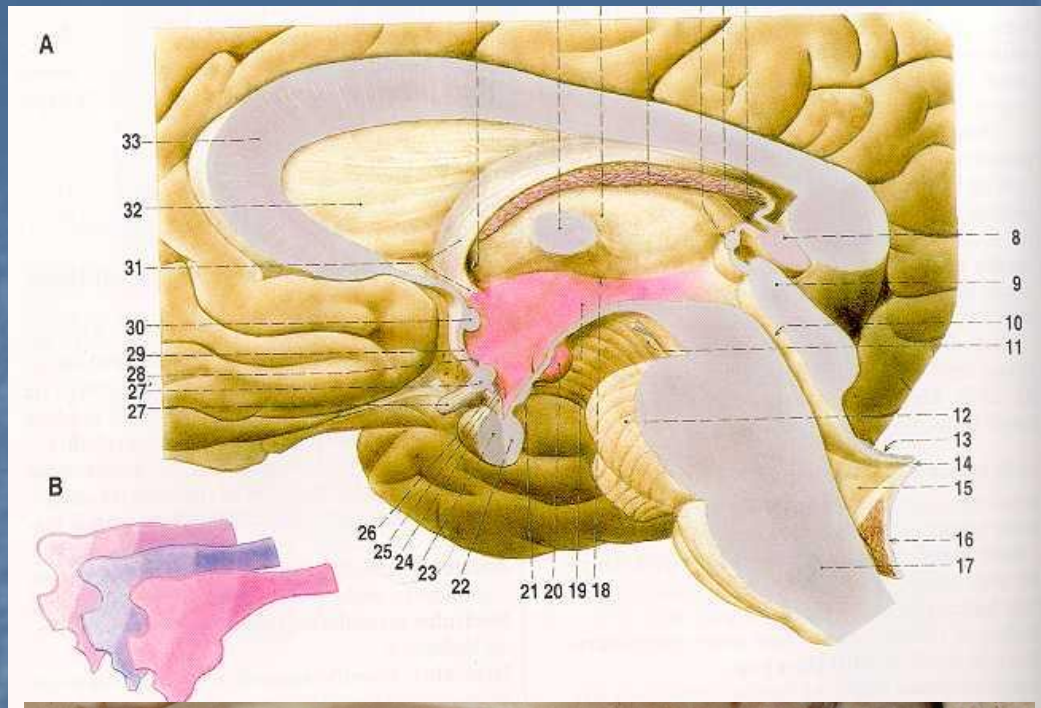

Pohled na mediální plochu hemisféry, zakresleno členění hypothalamu

a – **přední** (chiasmatický) hypothalamus

t – **střední** (tuberální) hypothalamus

p – **zadní** (mammilární) hypothalamus

M – corpus mammillare

ChO – chiasma opticum

CA – commisura anterior

th – thalamus

Epi – epiphysis cerebri

Mediální zona

Dobře definovaná jádra

Přední hypothalamus / chiasmatická oblast

ncl. supraopticus et paraventricularis – oxytocin + adiuretin – *tractus hypothalamo-hypophysealis* – axonální transport

kardiovaskulární funkce (Ant.)

cirkadiánní rytmus (SCH)

tělesná teplota (ncl. preopticus)

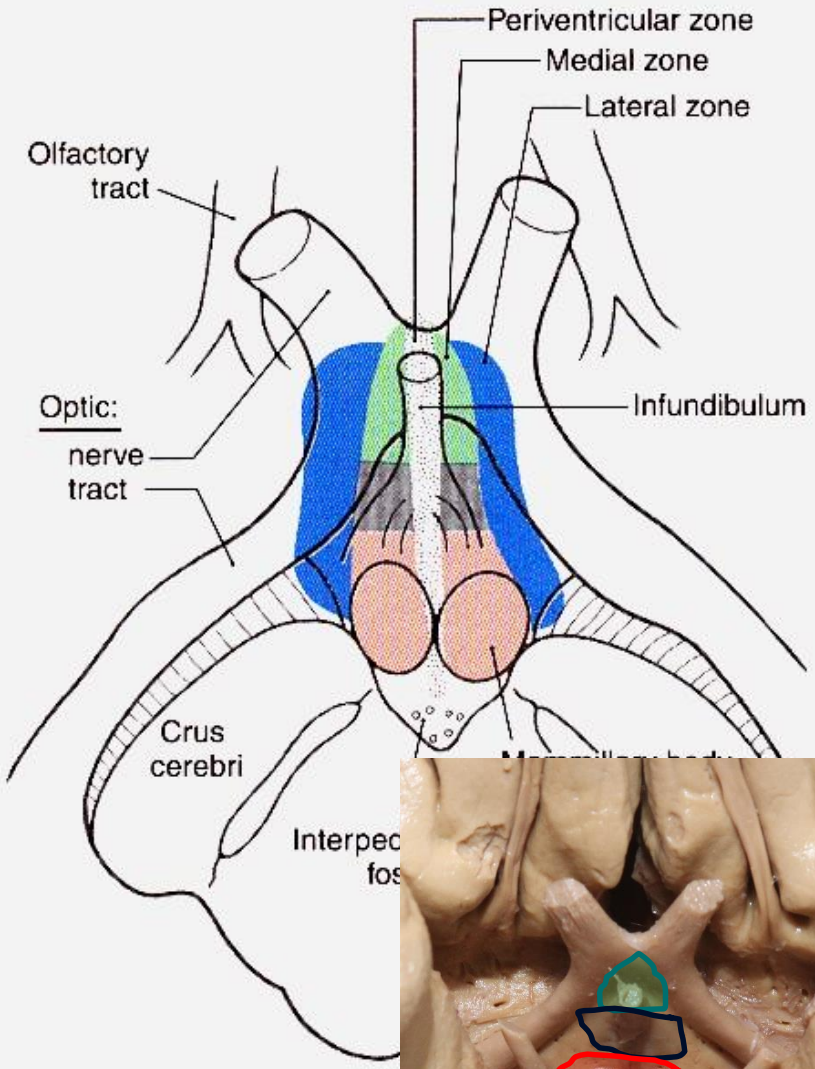

Figure 15–12. Anterior (ven
illustrating the three zones of
posed on external structures.
lateral zones correlate with the

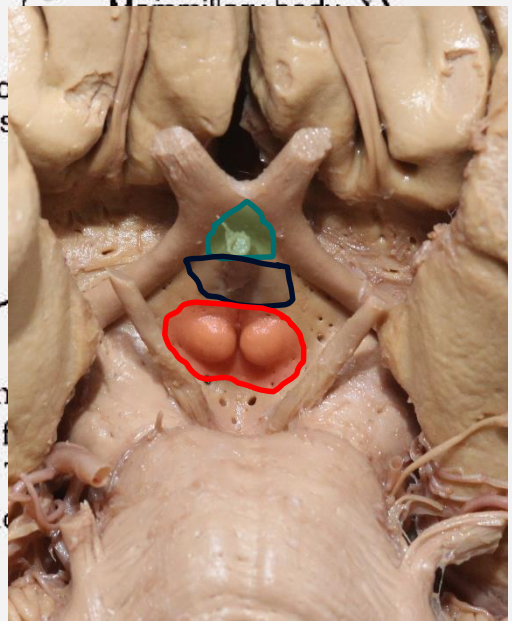

Mediální zona

Dobře definovaná jádra

Střední / Tuberální hypothalamus

- VM – sytost (lesion produces hyperphagia + obesity)
- Ncl. arcuatus et hypothalamicus ventromedialis - releasing peptides
- Sexuální funkce

Zadní /Mamillární hypothalamus

- Ncl. Posterior - krevní tlak, tělesná teplota
- Ncl. mammillares – paměť, projekce z hippokampu

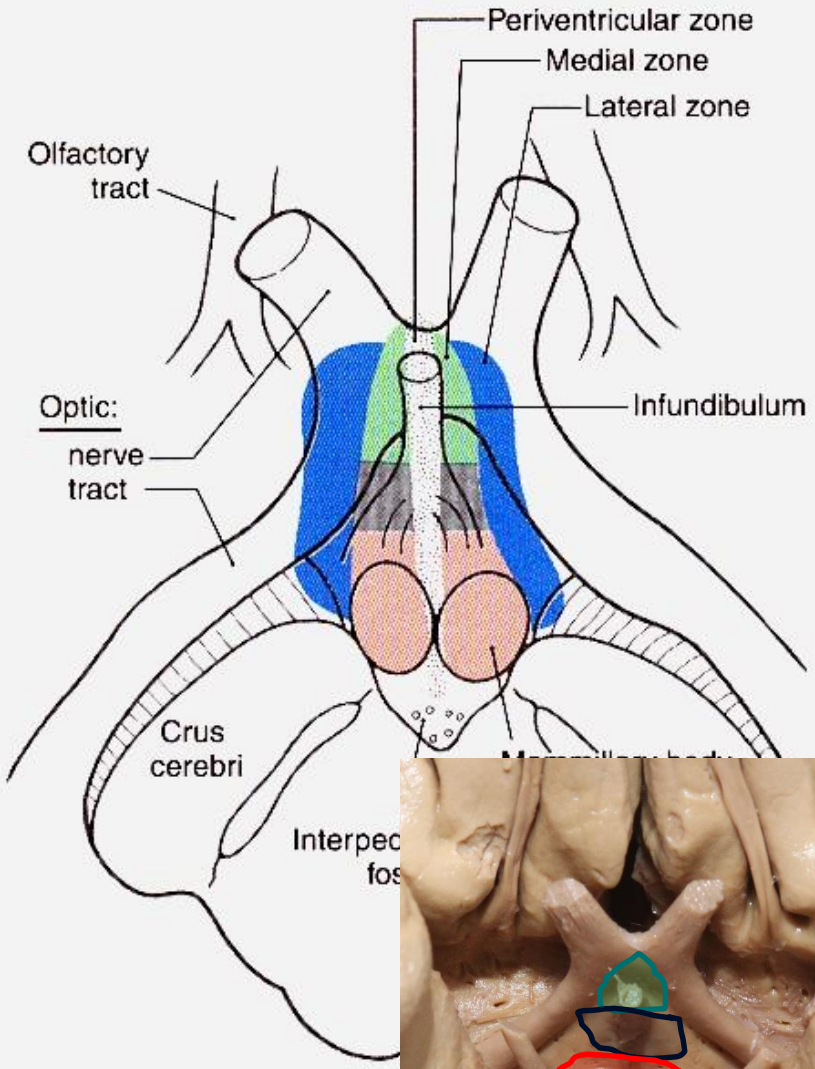

Figure 15–12. Anterior (ven
illustrating the three zones of
posed on external structures.
lateral zones correlate with the

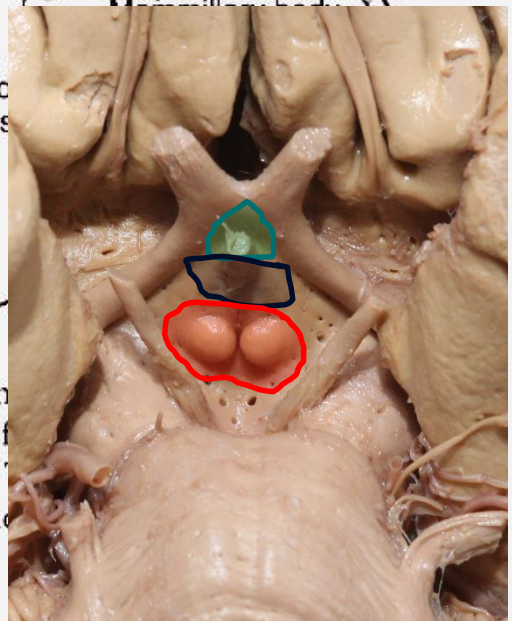

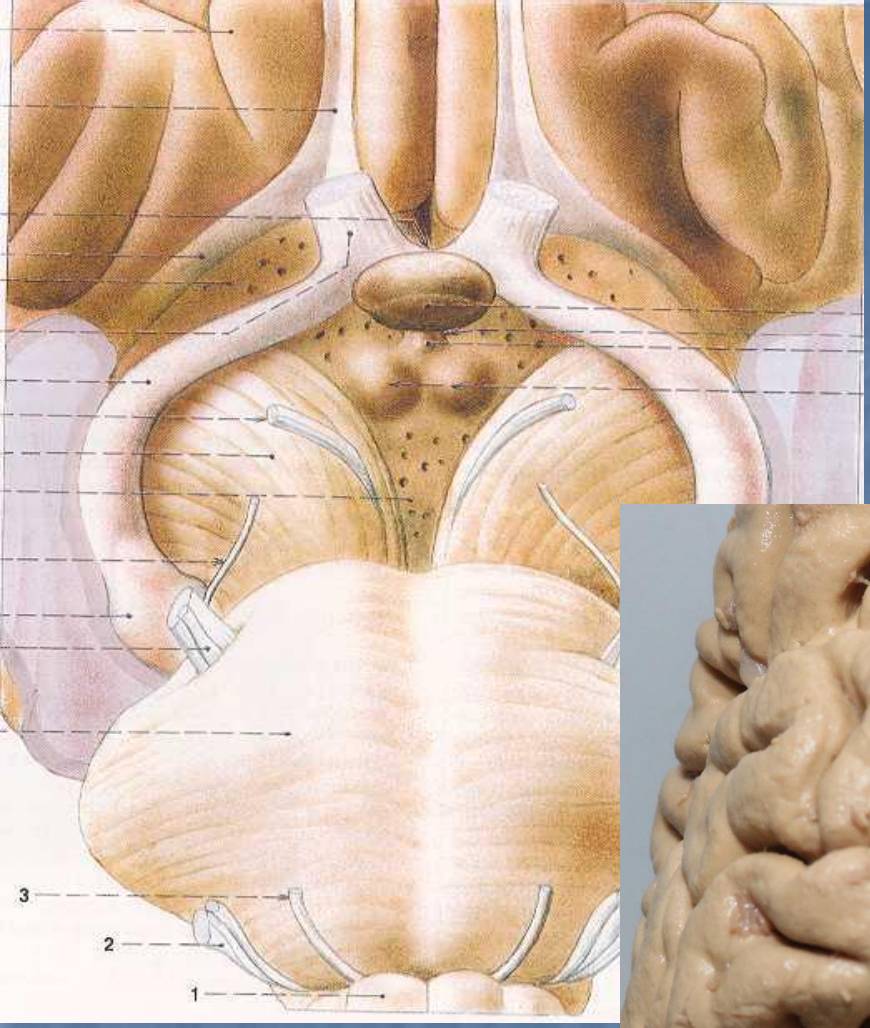
3
2
1

fornix

hypothalamus **mediální** **laterální**

capsula interna

putamen

ncl. paraventricularis

globus pallidus

ncl. dorsomedialis

fasciculus telencephalicus medialis

ncl. ventromedialis

ncl. perivetricularis

zona incerta

tractus opticus

ncl. arcuatus

area hypothalamica lateralis

III. komora

Frontální řez hypothalamem

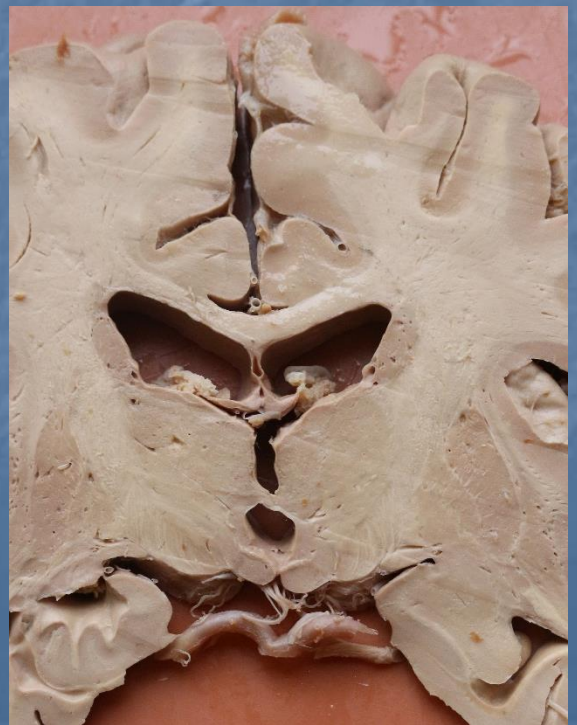

- **Laterální zona**

- Není jasně def. jader, spíše areae
- Regulace příjmu potravy a tekutin

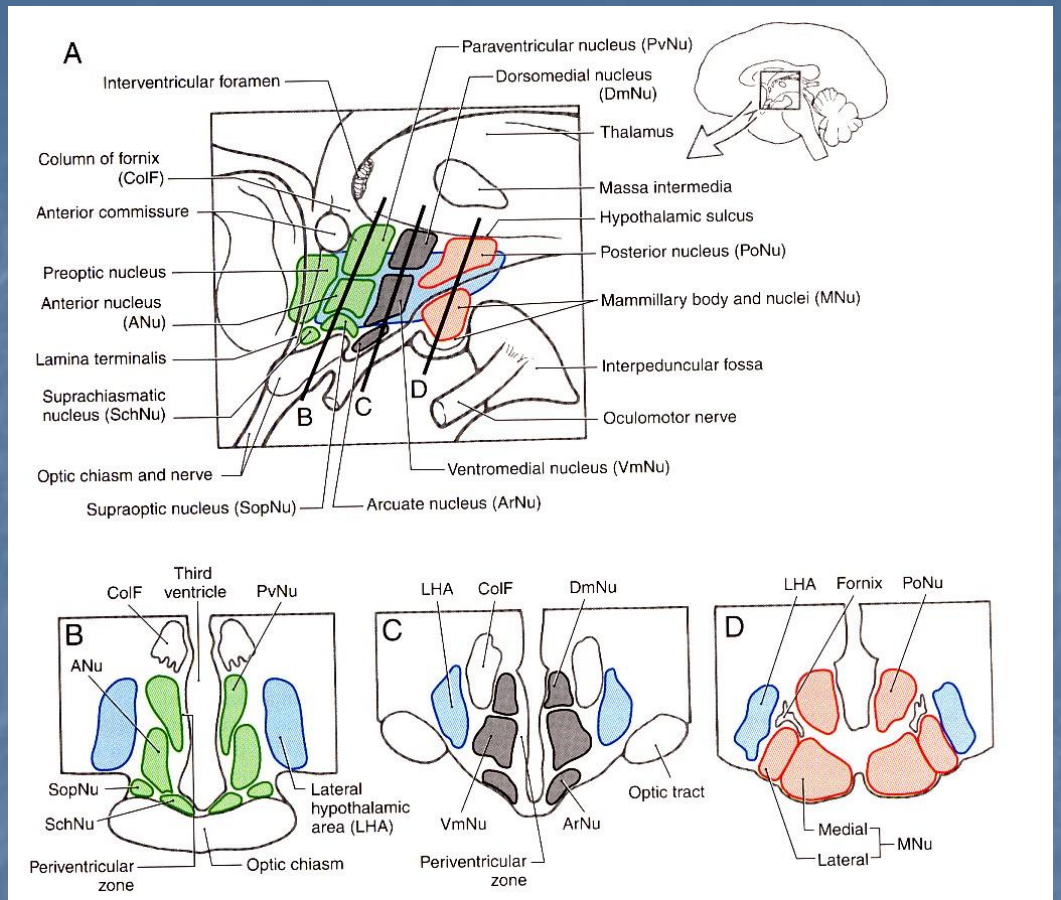

igure 15–13. Mid-sagittal (*A*) and cross-sectional (*B–D*) views illustrating the nuclei of medial and lateral hypothalamic zones nd the nuclei associated with chiasmatic (*B*), tuberal (*C*), and mammillary (*D*) regions. The colors used here correlate with hose in Figure 15–12. (*A* adapted from Haymaker W, Anderson E, Nauta WJH: The Hypothalamus. Charles C Thomas, pringfield, Ill., 1969, with permission.)

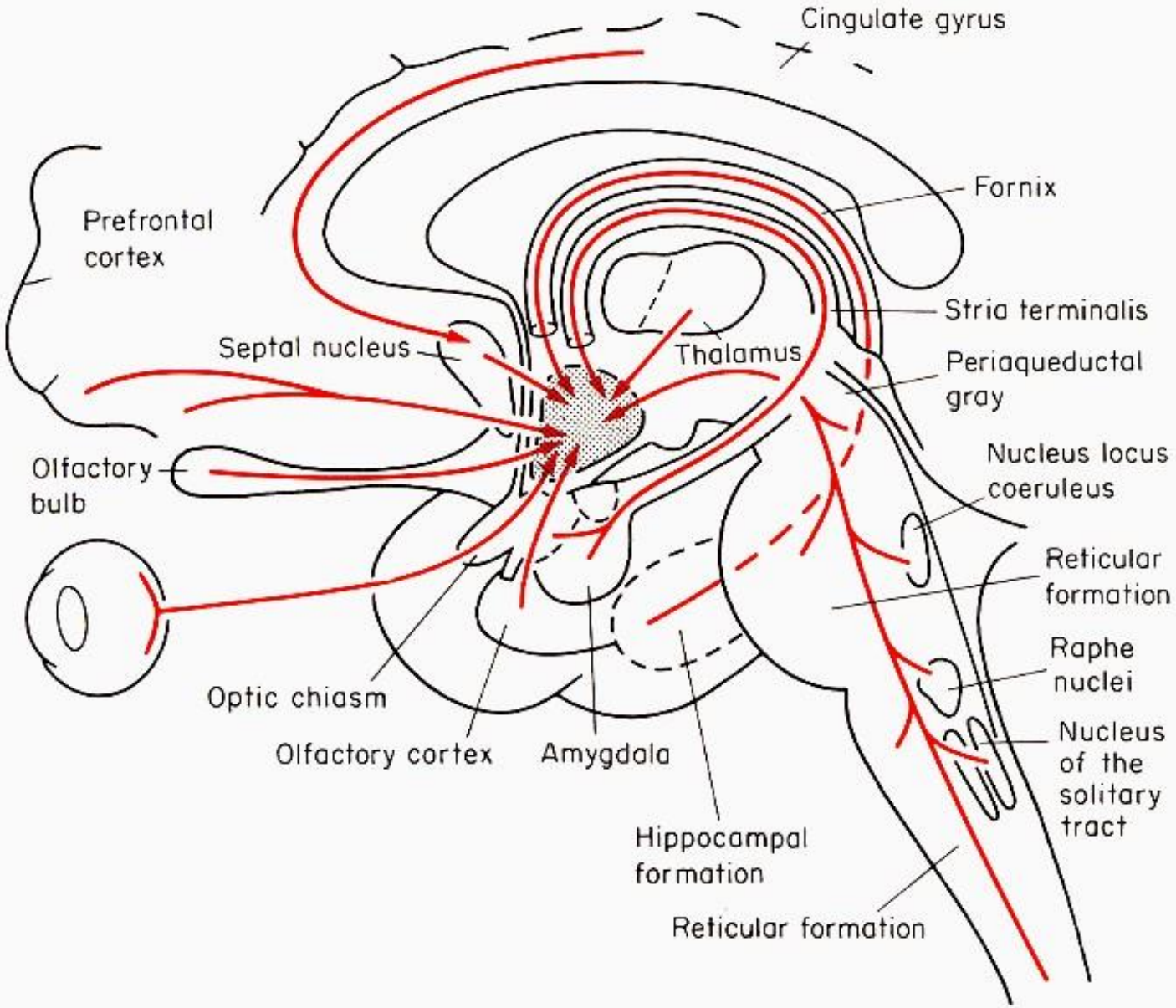

Fig. 15.2. *Main afferent connections of the hypothalamus.* Arrows indicate the direction of impulse conduction.

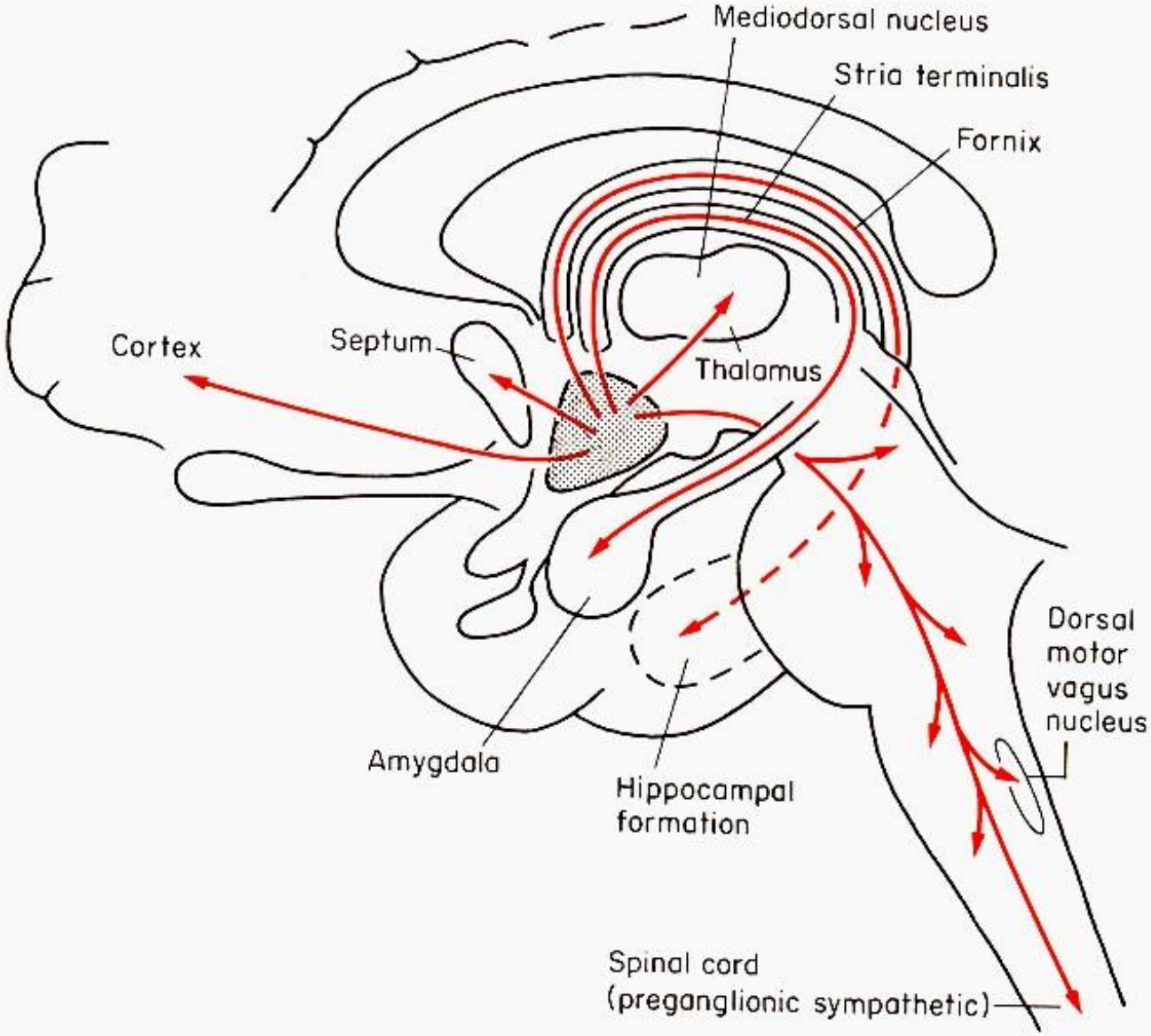

Fig. 15.3. *Main efferent connections of the hypothalamus.* The connections to the pituitary gland are not included, nor are the efferent connections of the mammillary nucleus.

Hypofýza-uložení

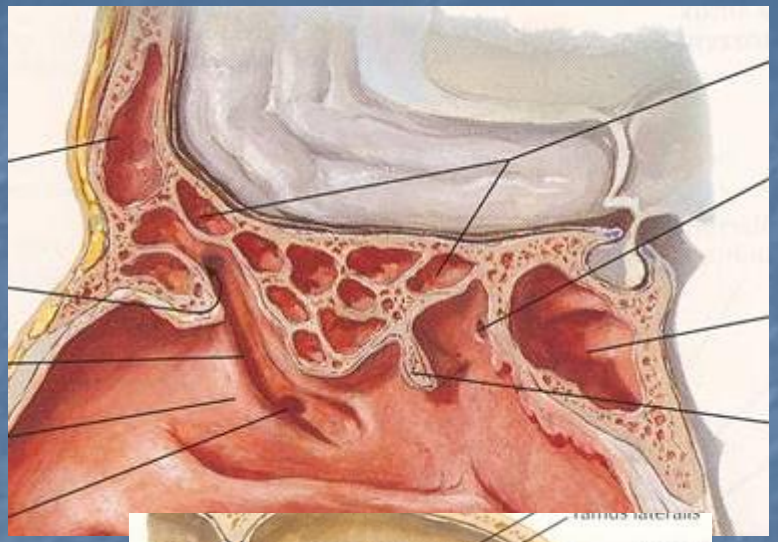

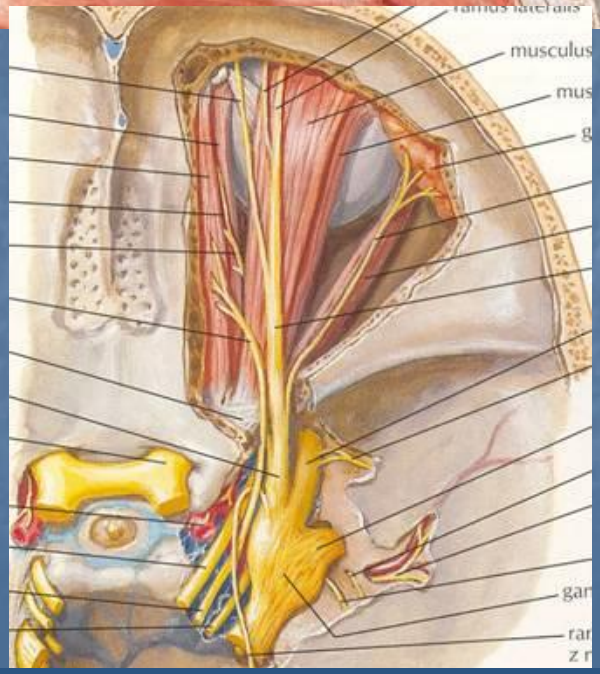

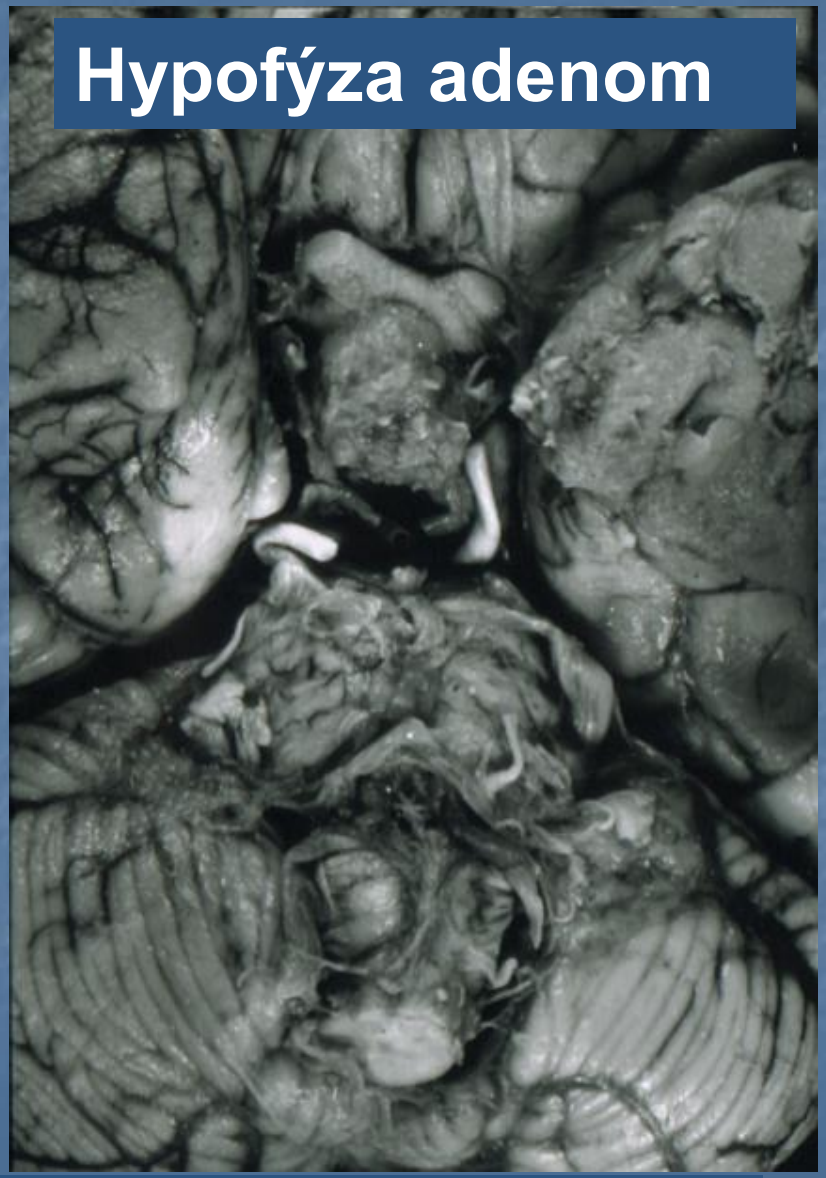

F. H. Netter: Anatomický atlas člověka. Grada/Avicenum, Praha, 2003

Hypofýza

Adeno – hypophysis

Pars tuberalis

Pars distalis

Pars intermedia

Neuro - hypophysis

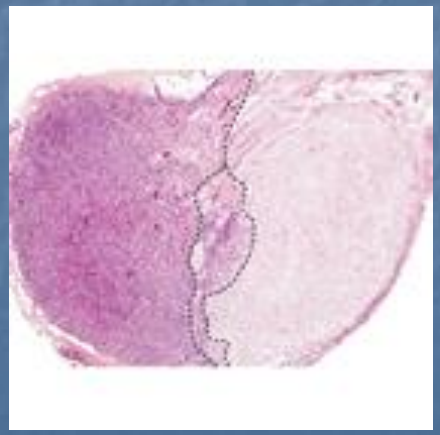

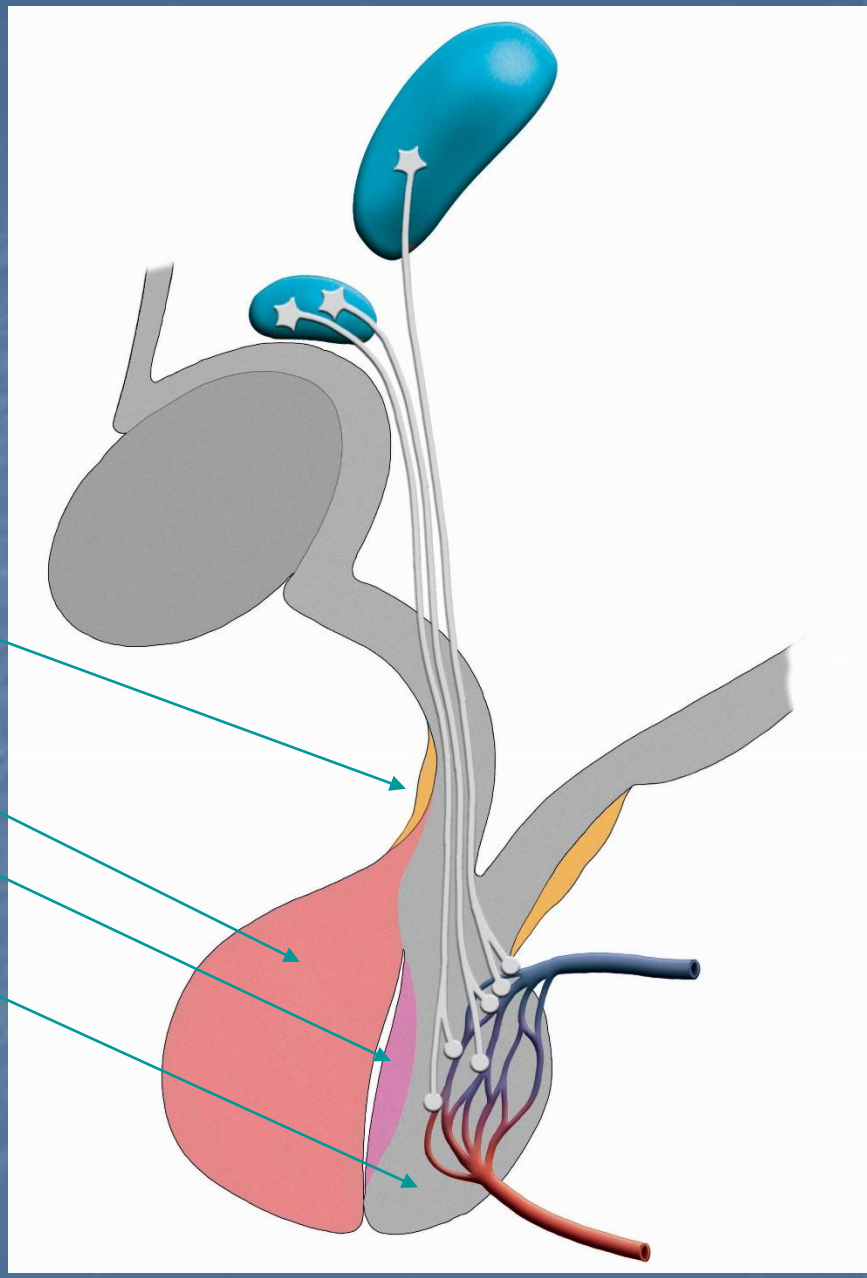

Hypofýza-vývoj

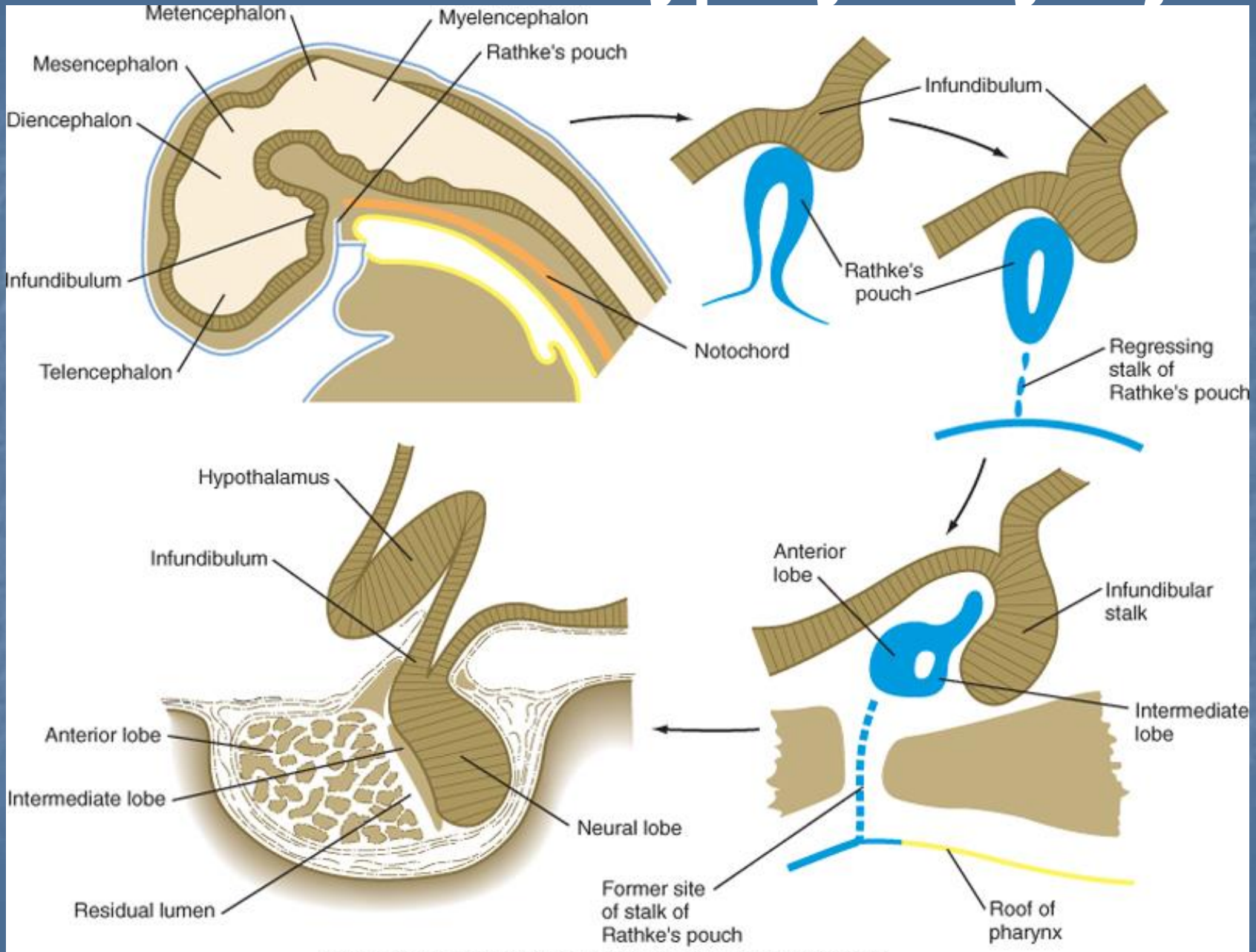

Carlson: Human Embryology and Developmental Biology, 4th Edition.
Copyright © 2009 by Mosby, an imprint of Elsevier, Inc. All rights reserved.

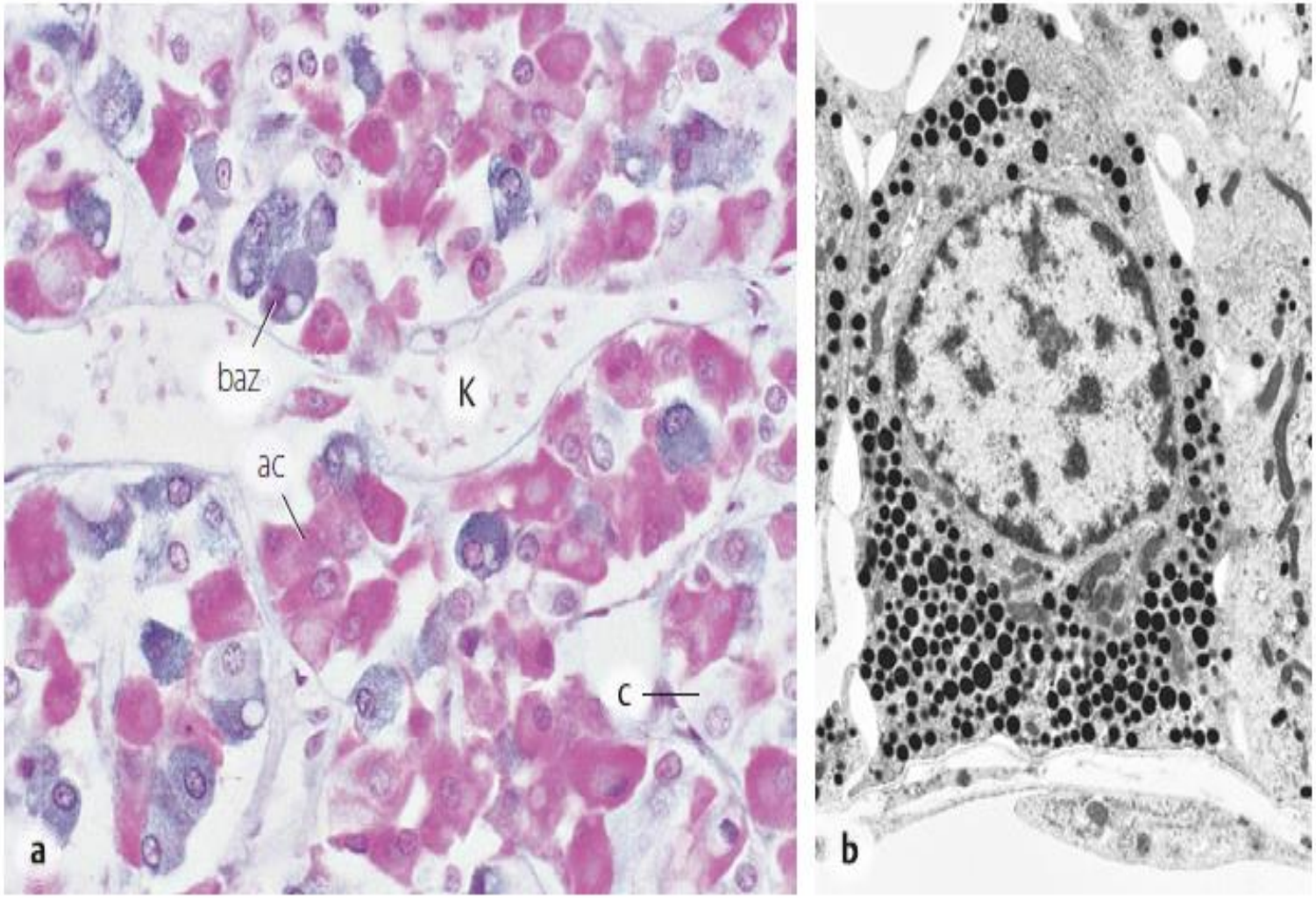

Obr. 18.7 **Přední lalok hypofysy** (a, člověk; b, potkan). **a** Acidofilní (**ac**) a bazofilní (**baz**) epithelové buňky. **K**, sinusoidní kapilára. **c**, chromofobní buňka. Gomoriho barvení. **b** Ultrastruktura *somatotropní buňky*, v cytoplasmě jsou četná zásobní granula obsahující hormon. Zvětš. 345x (a), 5000x (b).

Tab. 18.1 **Hypothalamické řídící hormony a hormony předního laloku hypofysy**

Hypothalamus	***Přední lalok hypofysy***	***Cílová tkáň***
řídící hormony (mezinárodní zkratky a některá *synonyma*) → působení	hormony (mezinárodní zkratky a některá *synonyma*) buněčný typ (*červeně* = acidofilní, *modře* = bazofilní)	(a případně hormony podřízených **žláz**)
PRF[1] → + prolactin releasing factors (TRH a další?) **PRIF** → – prolactin release-inhibiting factor: **dopamin**	**Prolaktin** **mammotropní buňky** (laktotropní buňky)	mléčná žláza
GHRH → + growth hormone releasing hormone, *somatoliberin* **SRIH** → – somatotropin release-inhibiting hormone, *somatostatin*[2]	**GH** = growth hormone = STH = somatotropní hormon = *somatotropin* = růstový hormon **somatotropní buňky**	játra, kosterní svalovina, kosti, chrupavky aj. působení prostřednictvím somatomedinu (např. IGF-1)
CRH → + corticotropin releasing hormone, *kortikoliberin*	ACTH = adrenokortikotropní hormon, *kortikotropin* MSH = melanocyty stimulující hormon **kortikotropní buňky**	kůra nadledvin → kortisol melanocyty
TRH → + thyrotropin releasing hormone, *thyroliberin*	**TSH** = thyroideu stimulující hormon, *thyrotropin* **thyrotropní buňky**	štítná žláza → thyroxin (T_4), T_3
GnRH → + gonadotropin releasing hormone, LHRH, LH-releasing hormone, *gonadoliberin, gonadorelin, luliberin*	gonadotropiny: 1. **FSH** = folikuly stimulující hormon = *follitropin* 2. **LH** = luteinizační hormon = *luteotropin* **gonadotropní buňky**	ovarium → estrogeny → progesteron varle → androgeny

Acidofilní bb.

Basofilní bb

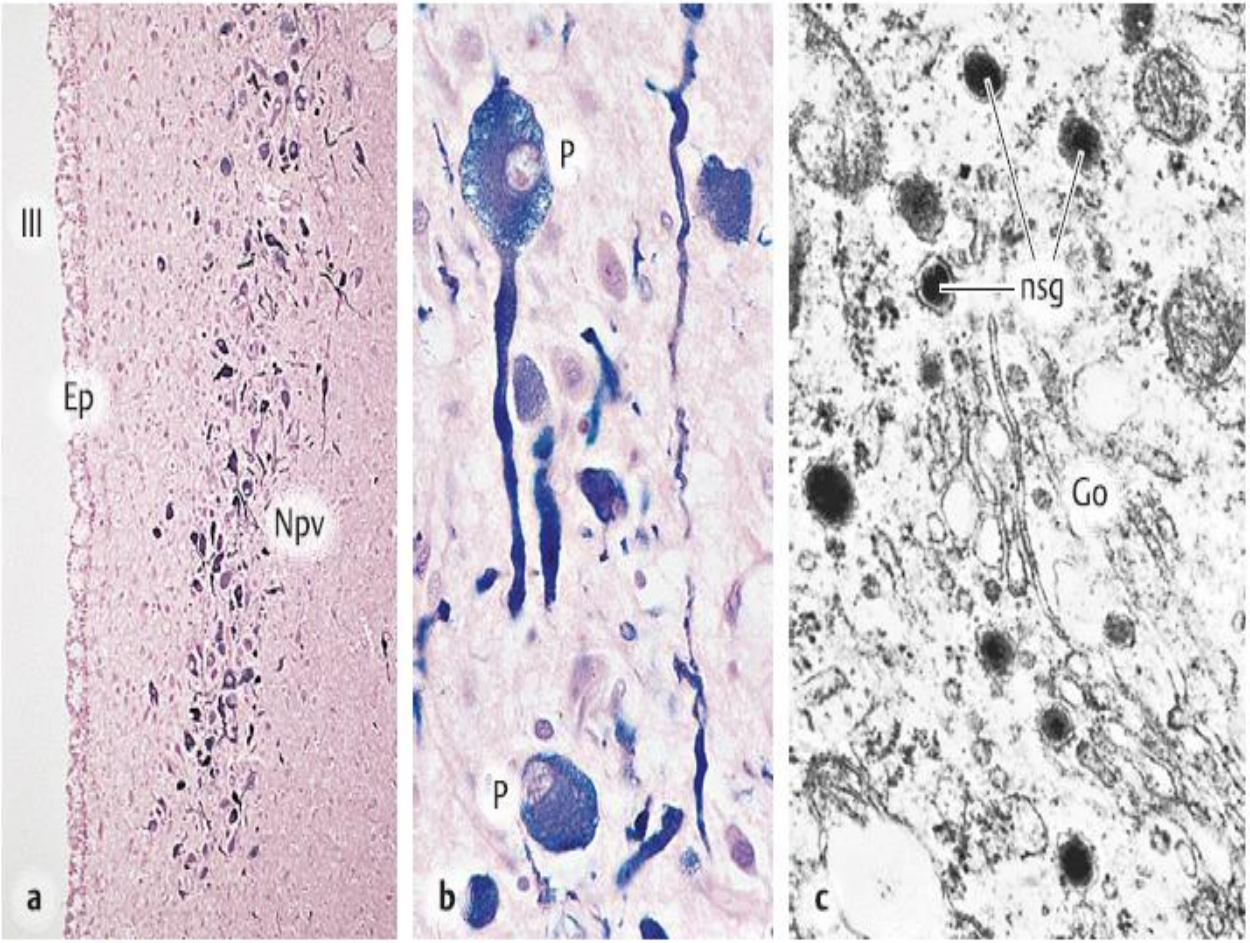

Obr. 18.5 **Neurosekreční neurony.** **a** Frontální řez hypothalamem (pes). Barvení: Gomoriho chromový hematoxylin-phloxin. V neuronech ncl. paraventricularis (**Npv**) obsažený neurosekret (tzn. ADH, oxytocin a jejich doprovodné proteiny) je tmavě modře zbarven. **Ep**, ependym (výstelka **III.** komory). **b** Perikarya (**P**) a výběžky sekrečních neuronů v ncl. paraventricularis při větším zvětšení. **c** Ultrastruktura sekrečního neuronu v ncl. paraventricularis (potkan). V blízkosti Golgiho komplexu (**Go**) leží četná nově vytvořená zásobní neurosekreční granula (**nsg**), která obsahují hormon. Obr. a, b: původní preparát W. Bargmanna (1949). Zvětš. 58x (a), 370x (b), 28 700x (c).

Hypofýza-cévní zásobení

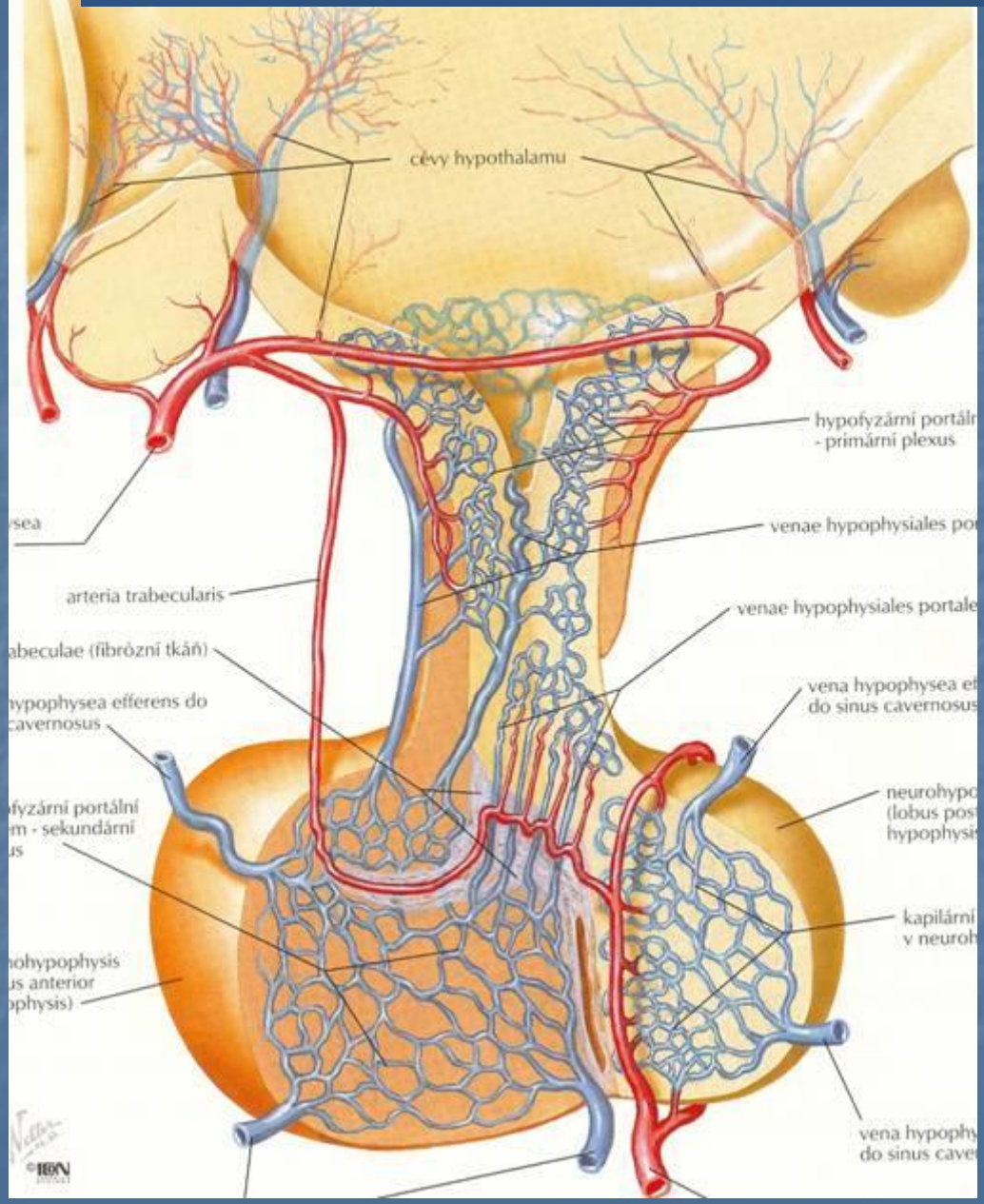

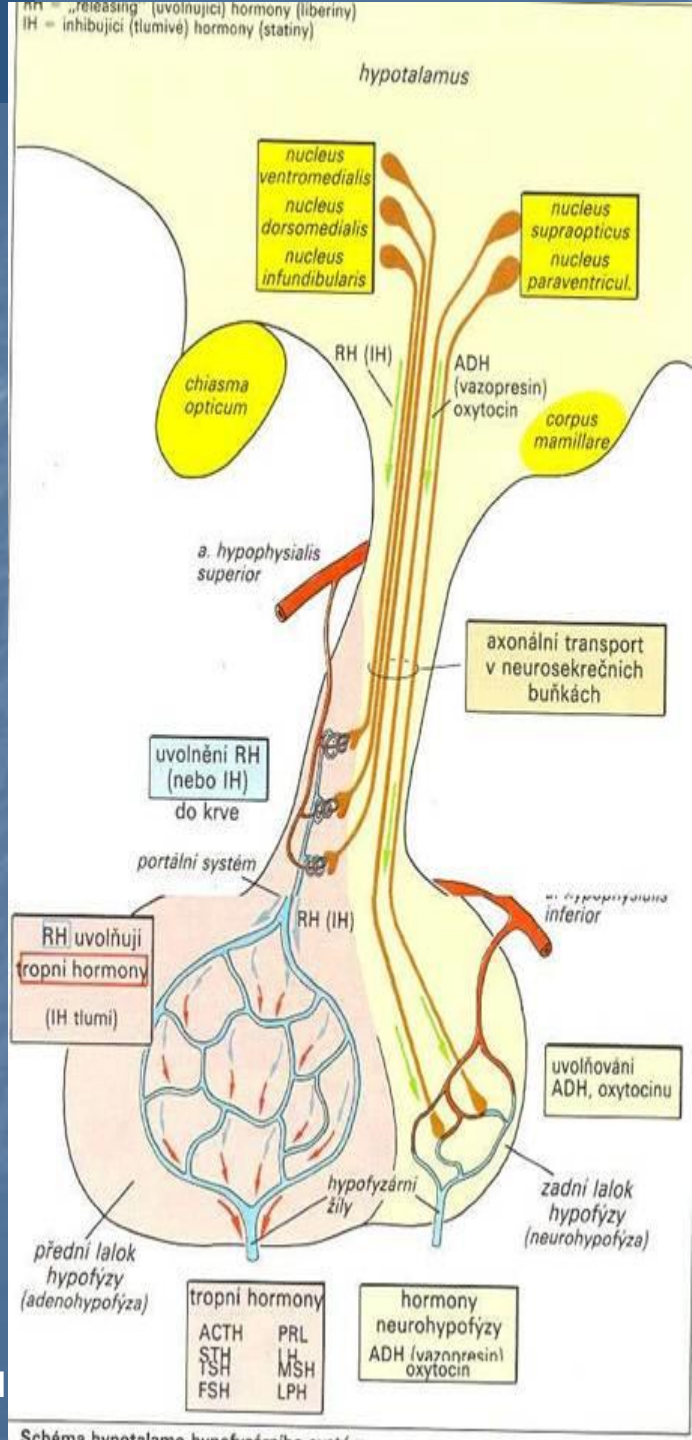

F. H. Netter: Anatomický atlas člověka. Grada/Avicenu

Podvěsek mozkový – hypophysis cerebri

Hypofýza je drobná žláza, uložená ve fossa hypophysialis ossis sphenoidalis. Je kryta duplikaturou dura mater – **diaphragma sellae**, ve které je pouze malý otvor pro stopku hypofýzy. Na hypofýze lze rozeznat **lobus anterior** (**adenohypophysis**) a **lobus posterior** (**neurohypophysis**).

Lobus anterior je v podstatě endokrinní žláza tvořená pruhy epitelových buněk, bohatě prostoupenými krevními kapilárami. Jsou zde produkovány tyto hormony: **LH – luteinizační hormon, FSH – folikuly stimulující hormon, TSH – thyreotropní hormon, STH – somatotropní hormon, ACTH – adrenokortikotropní hormon, MSH – melanocytyty stimulující hormon a prolaktin**. Lobus posterior je vlastně výběžkem hypothalamu, mezi jeho gliovými buňkami – pituicyty, se nachází axony ncl. supraopticus a paraventricularis hypothalami, které sem axonálním transportem z těchto jader přivádí oxytocin a adiuretin (vasopresin). Na rozdíl od adenohypofýzy, kde jsou přímo hormony tvořeny, je neurohypofýza pouze «skladištěm», do kterého jsou hormony tvořené v hypothalamu dopravovány axonálním transportem.

Sekrece hormonů hypofýzy je řízena pomocí **hypothalamického-hypofyzárního portálního oběhu**. **Arteria hypophysialis superior** se rozpadá do kapilárních plexů, které obklopují hypothalamus a opět se spojují v několik silnějších cév, které vstupují do adenohypofýzy, kde se opět rozpadají do kapilárního řečiště mezi endokrinními buňkami. Z tohoto druhého kapilárního řečiště teprve vzniká žilní část kapilárního řečiště. Peptidy (aktivační – liberiny a inhibiční – statiny) produkované v hypothalamu jsou uvolňovány do prvého kapilárního řečiště v oblasti stopky hypofýzy. V oblasti předního laloku hypofýzy dochází v druhém kapilárním řečišti k jejich přímému působení na buňky hypofýzy.

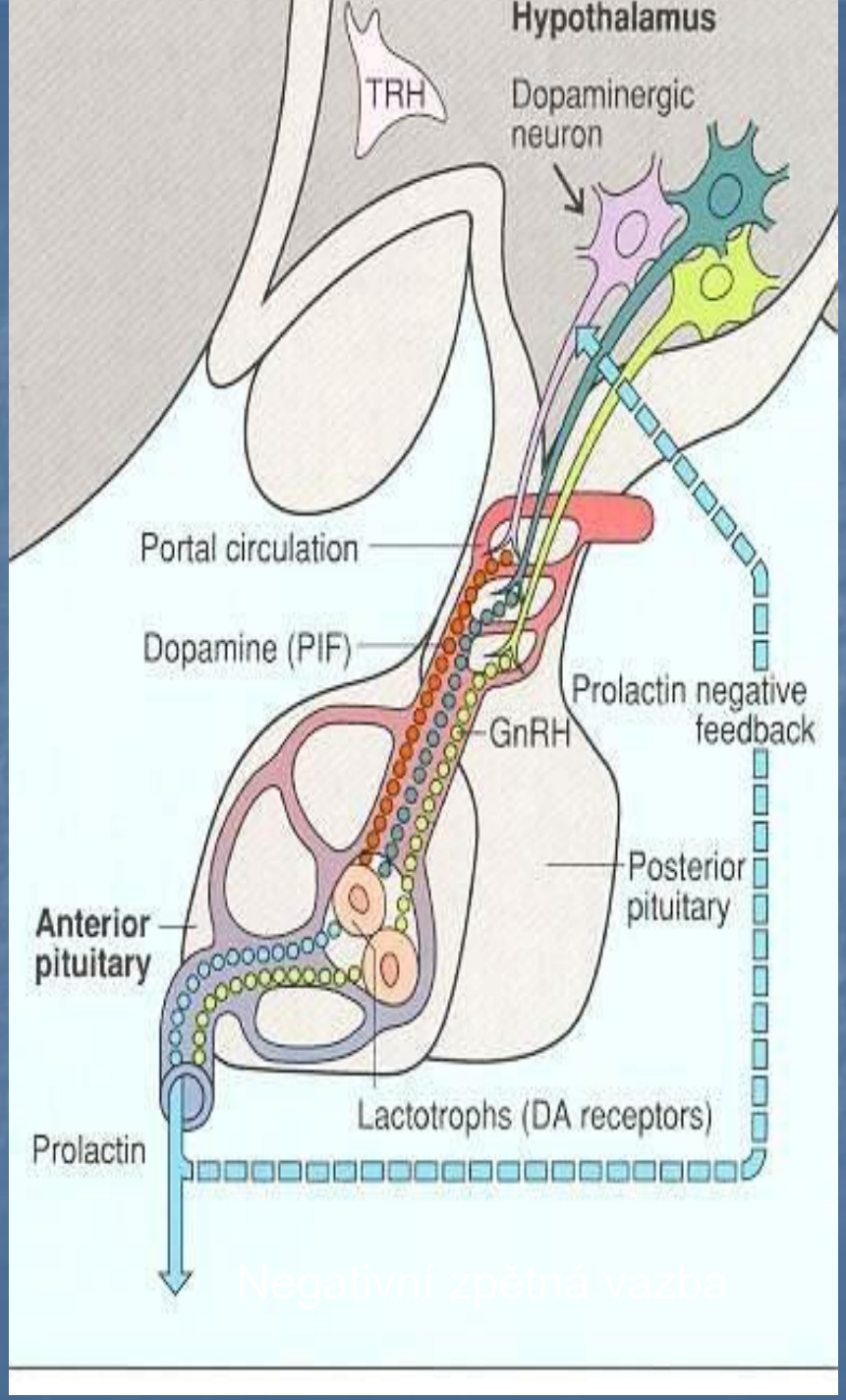

Negativní zpětná vazba

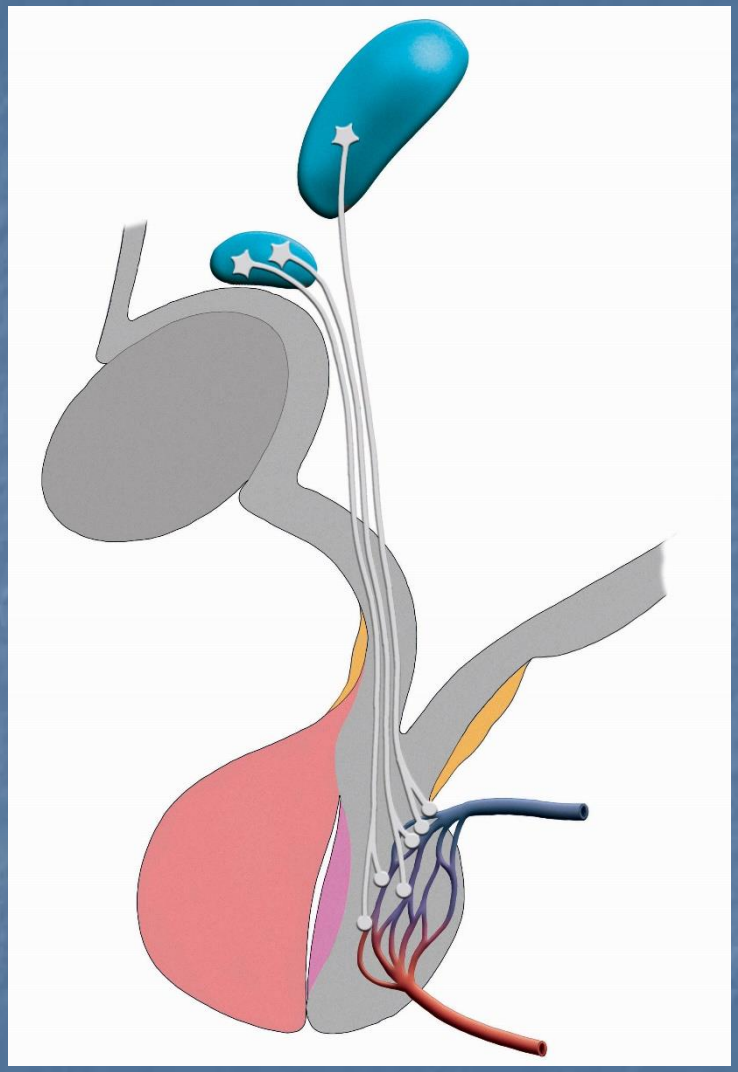

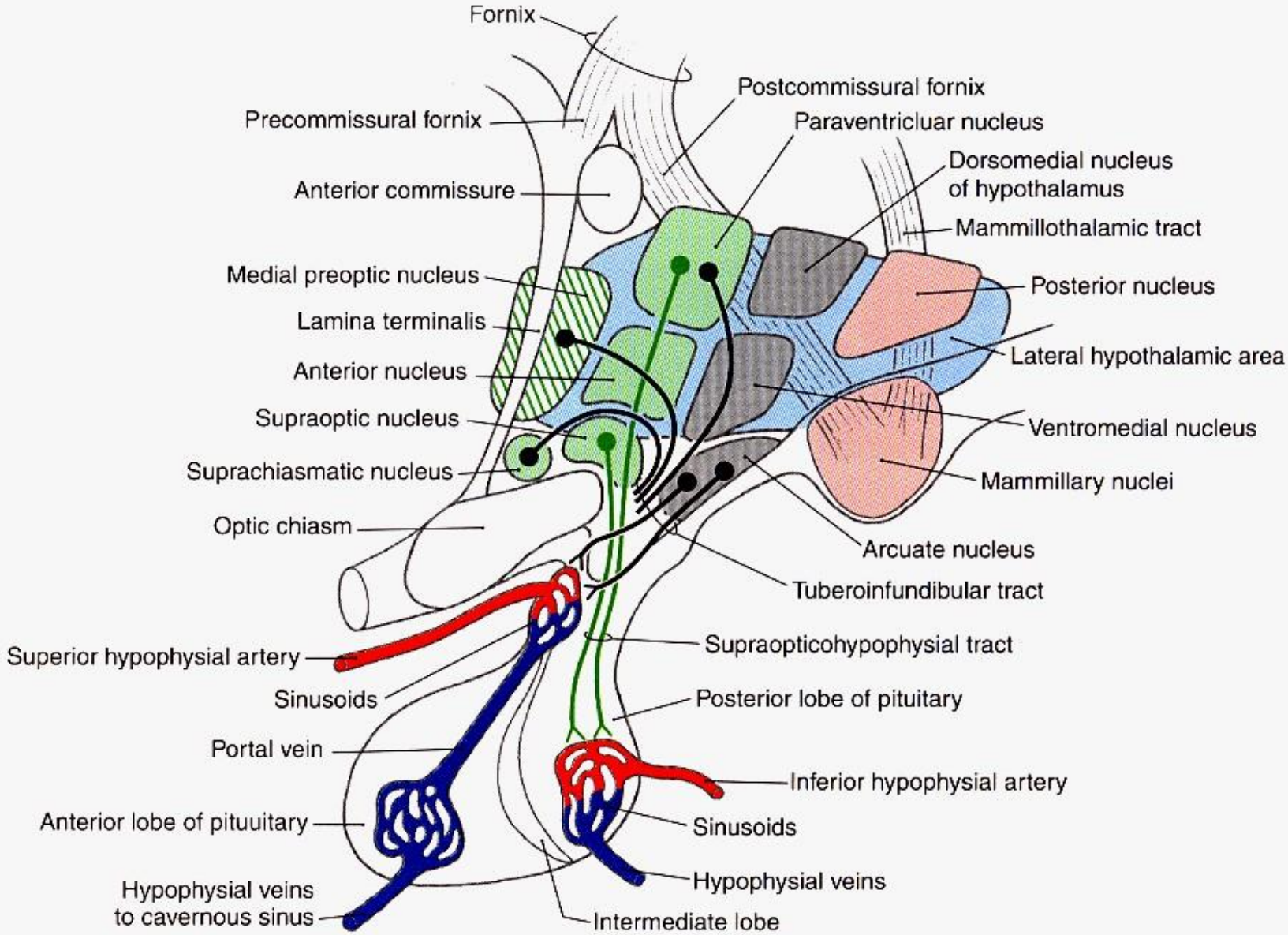

Figure 30–4. Midsagittal view of the hypothalamus emphasizing the nuclei, which contribute to the tuberoinfundibular supraopticohypophysial tracts, the hypophysial portal system, and the general relations of the fornix and mammillothal tract.

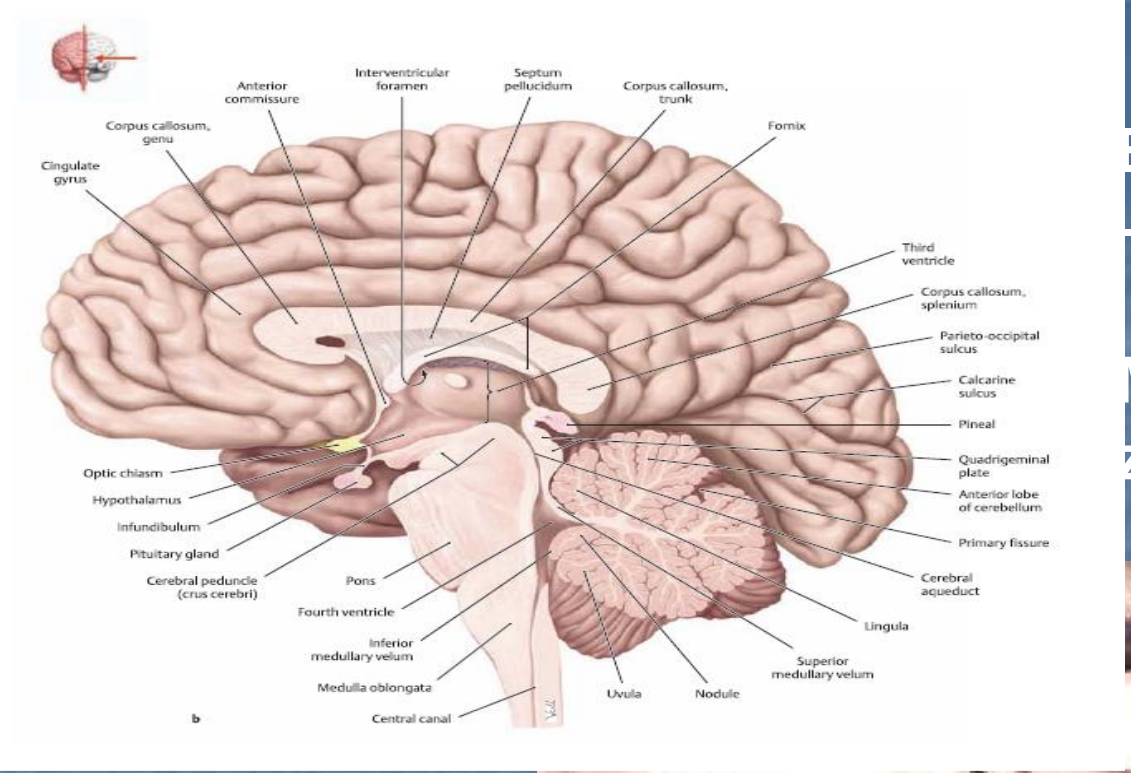

Epiphysis cerebri – součást diencephala

Melatonin produkován za tmy

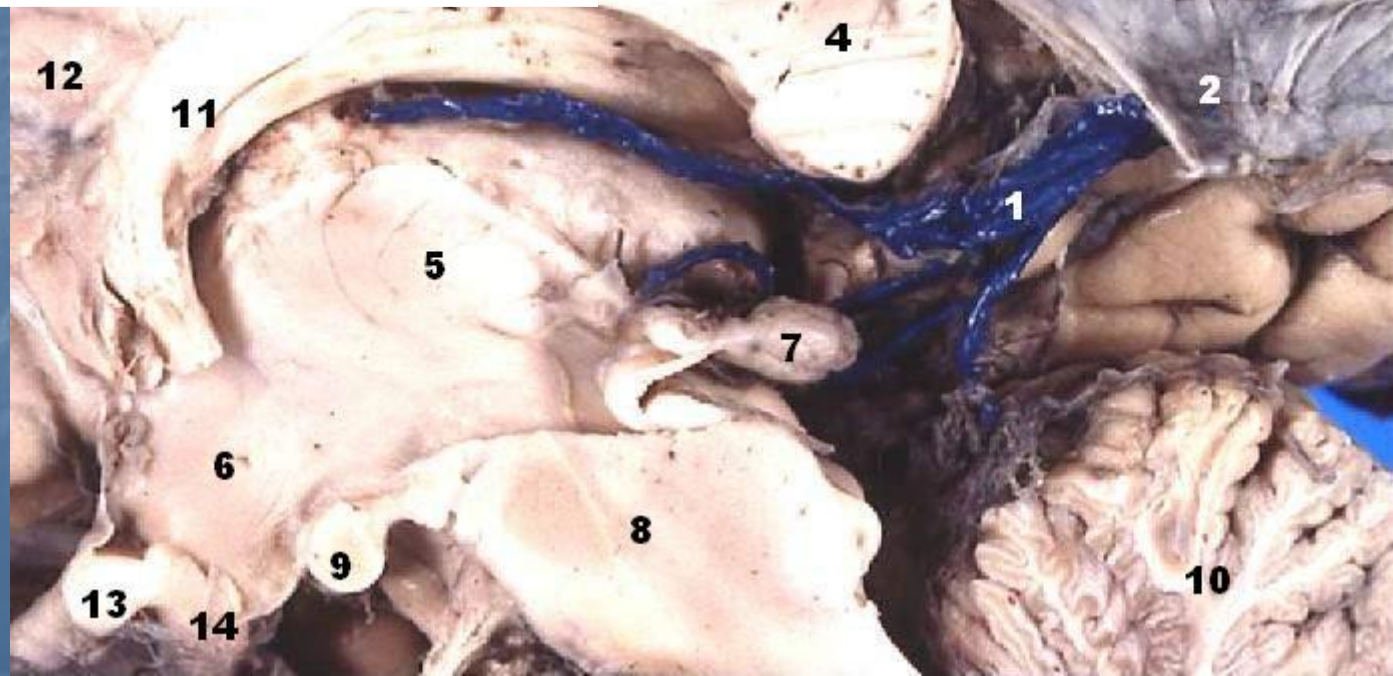

Epiphysis cerebri
Acervulus cerebri, corpora arenacea

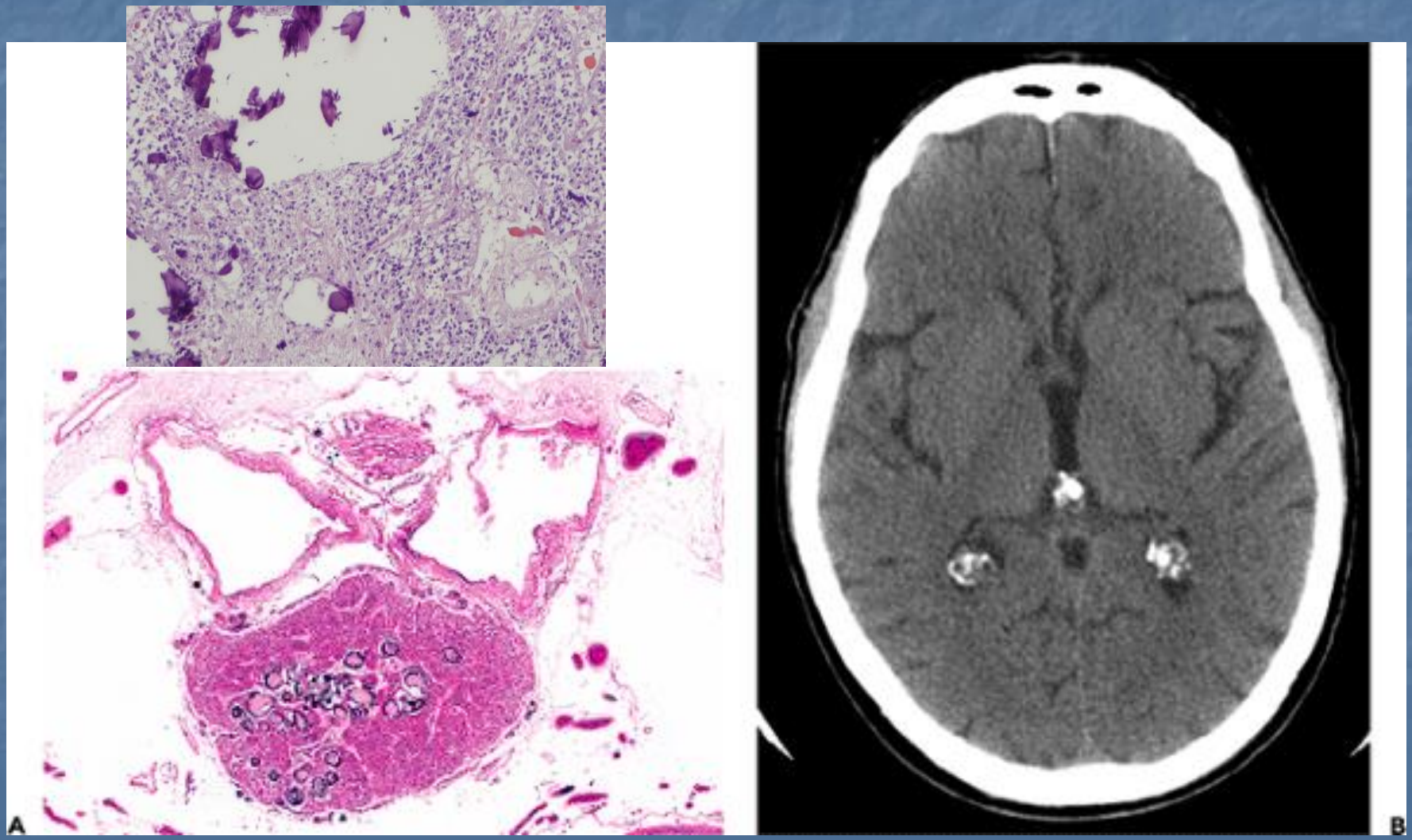

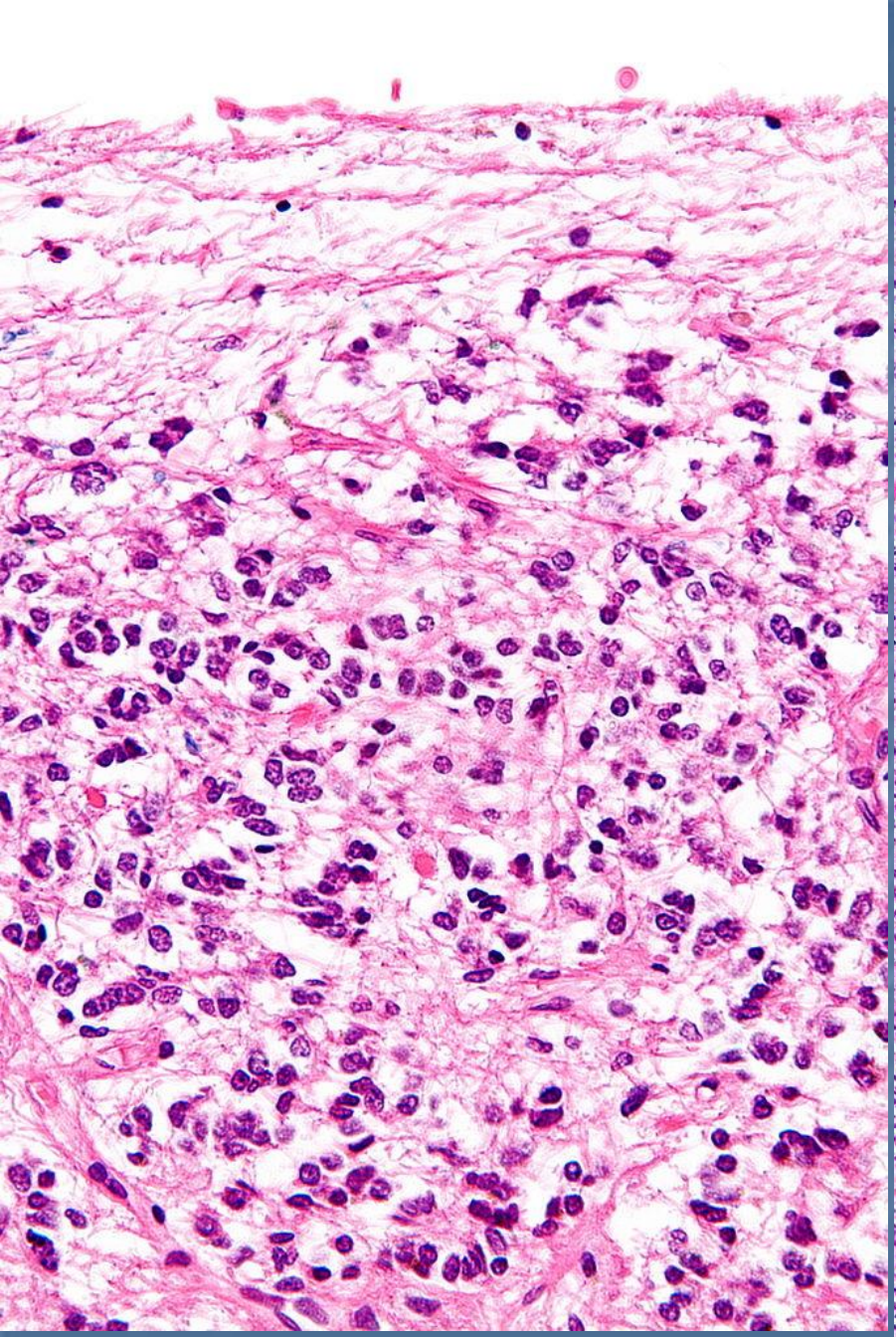

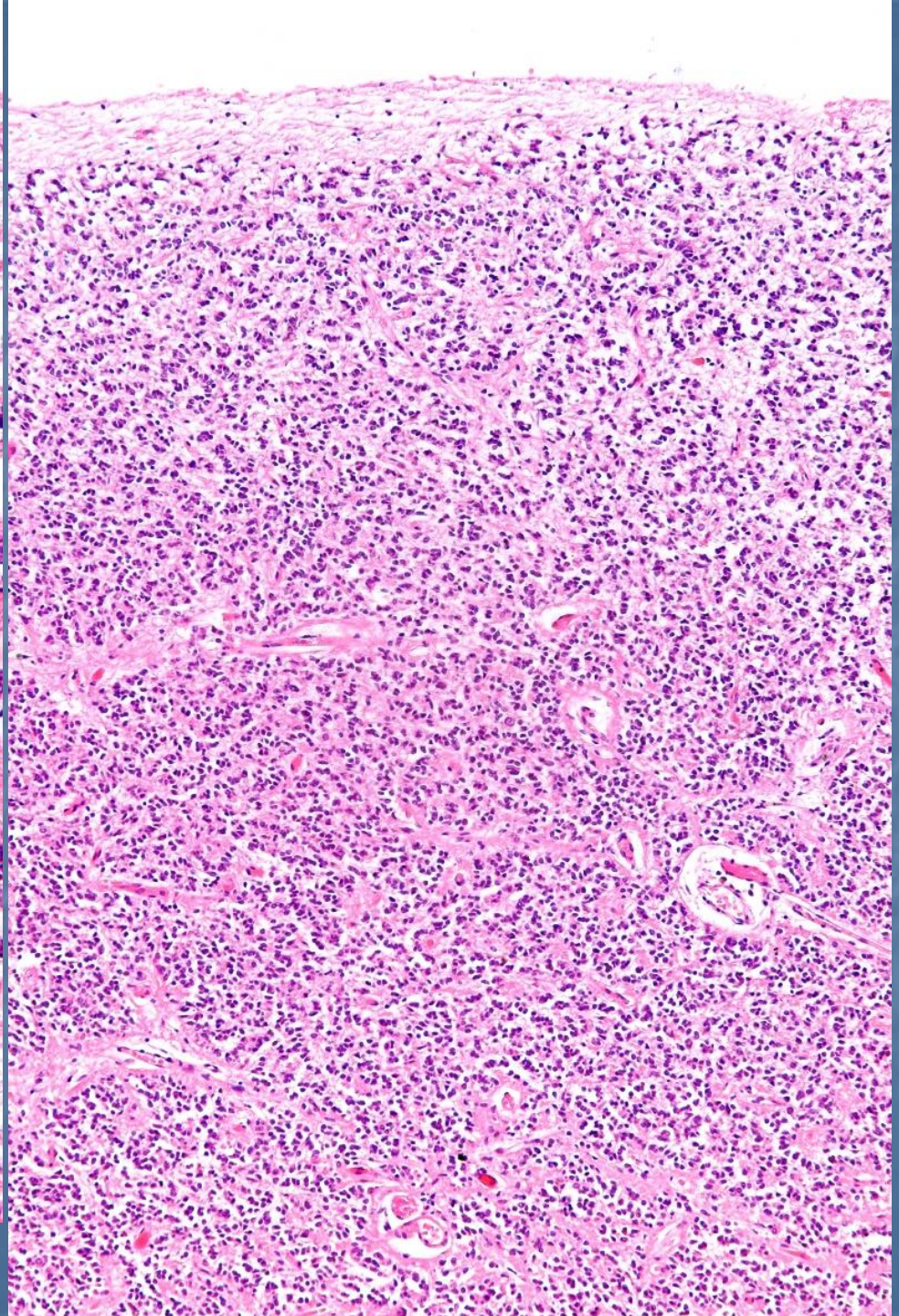

Telencephalon – koncový mozek

- Nejvýše v organizační hierarchii mozku stojí koncový mozek. Telencephalon je tvořen pravou a levou hemisférou, které jsou od sebe odděleny sagitálně orientovanou rýhou, **fissura longitudinalis cerebri**. Navzájem jsou hemisféry propojeny mohutným svazkem vláken, spojujícím stejná místa na hemisféře, **corpus callosum**. Na každé hemisféře lze rozeznat mozkovou kůru, pod ní bílou hmotu a uvnitř uložená bazální ganglia. Bílá hmota je tvořena výběžky neuronů, probíhají v ní tedy dráhy. V každé hemisféře se nachází postranní komora mozková, **ventriculus lateralis**.

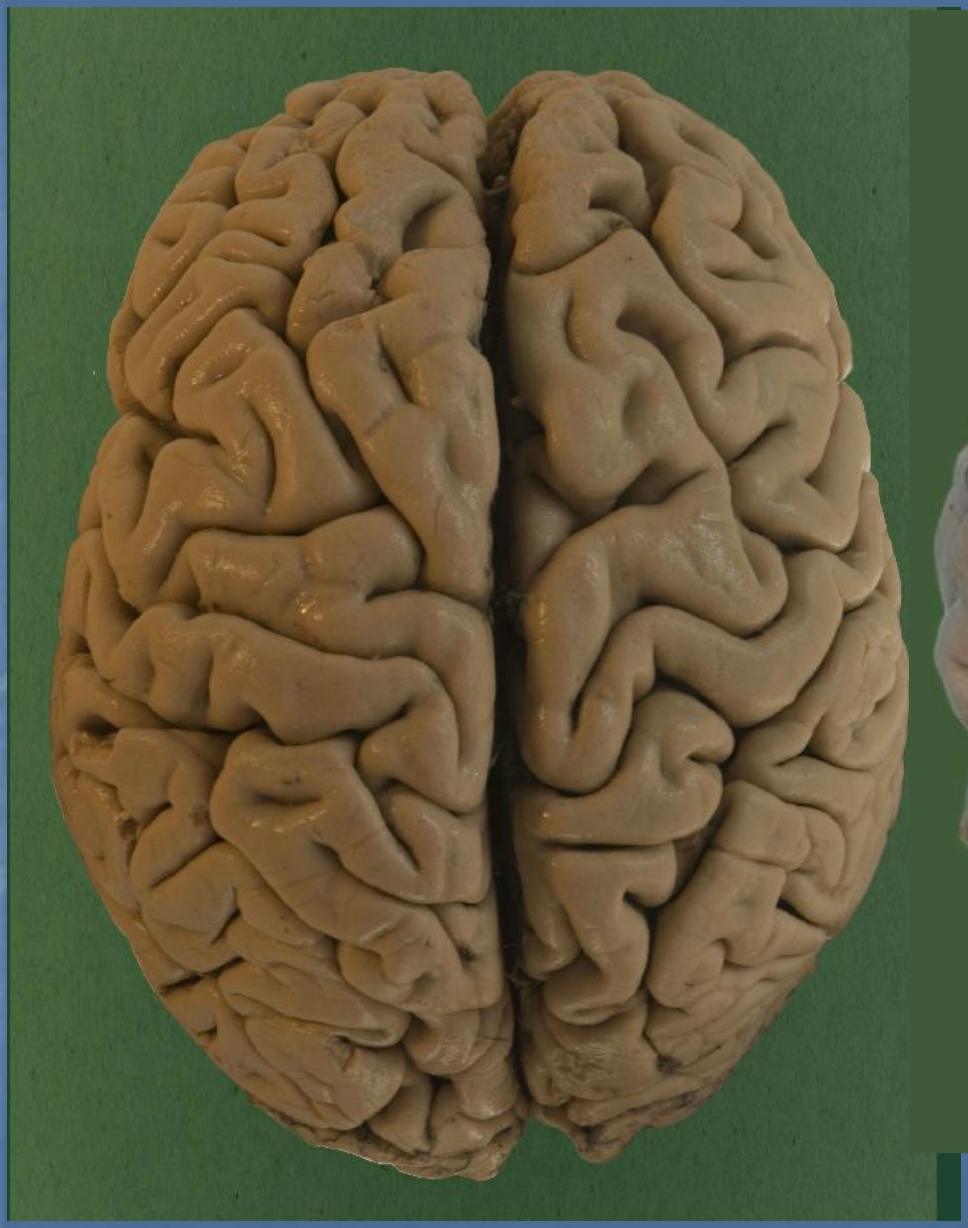

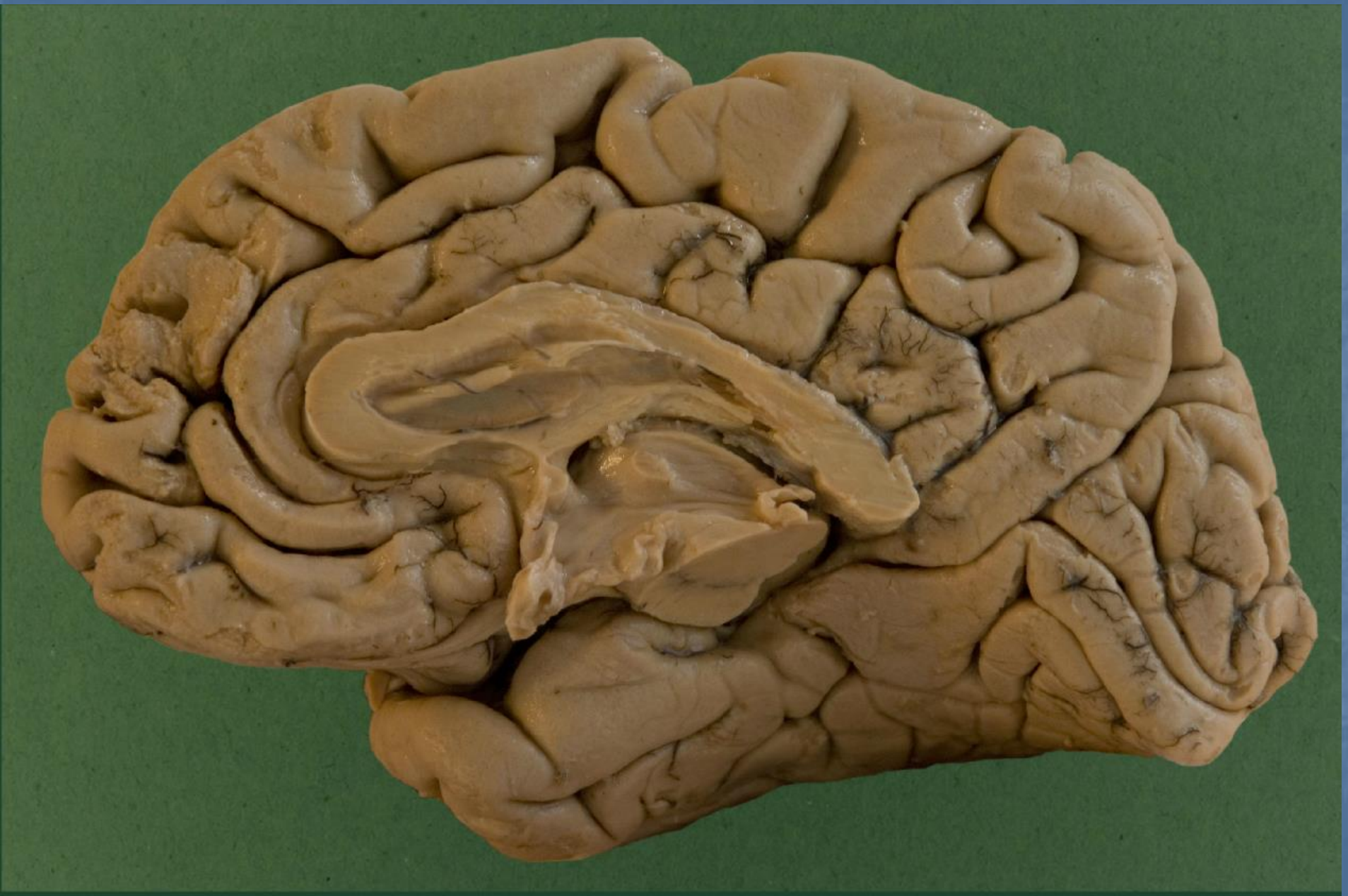

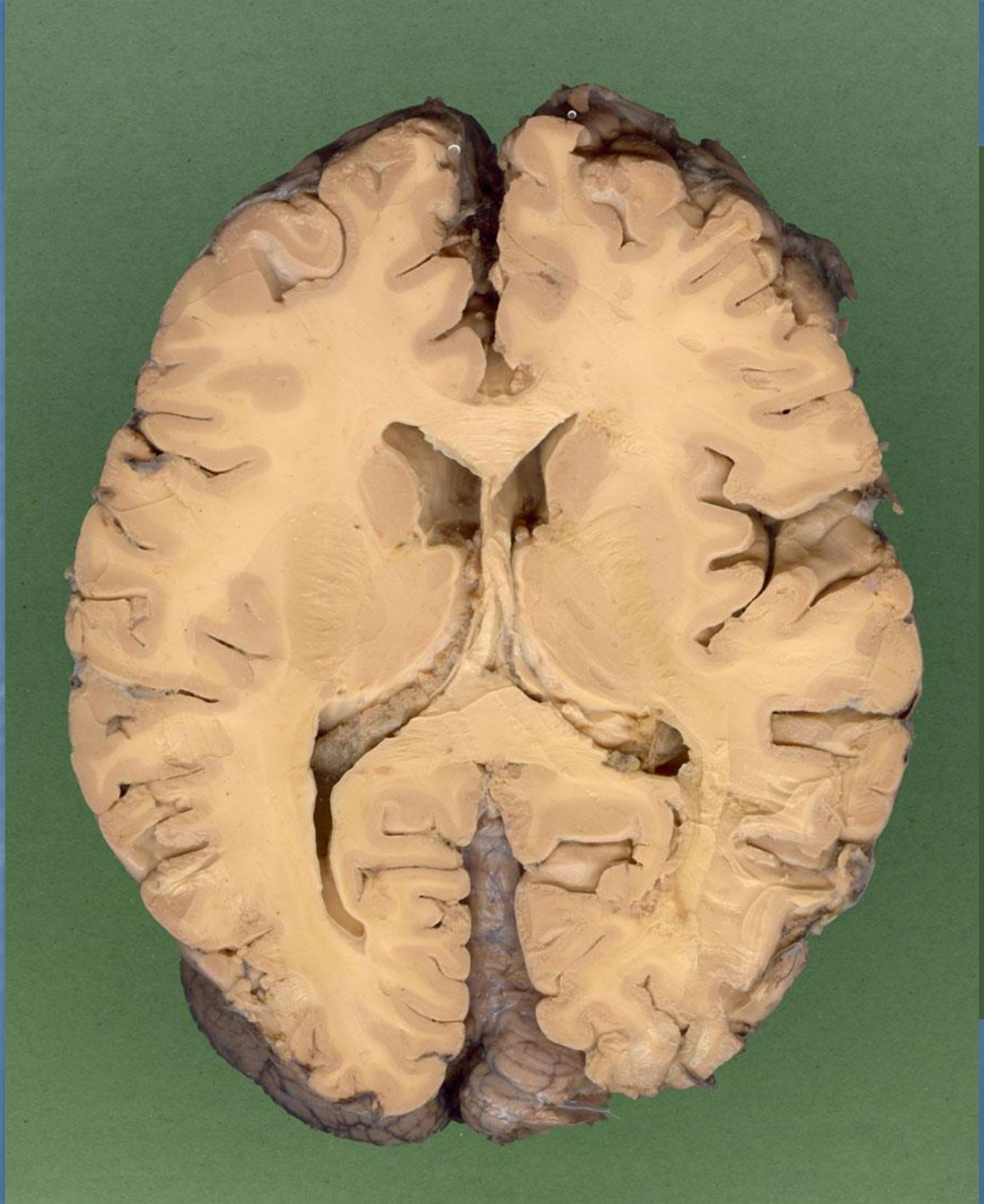

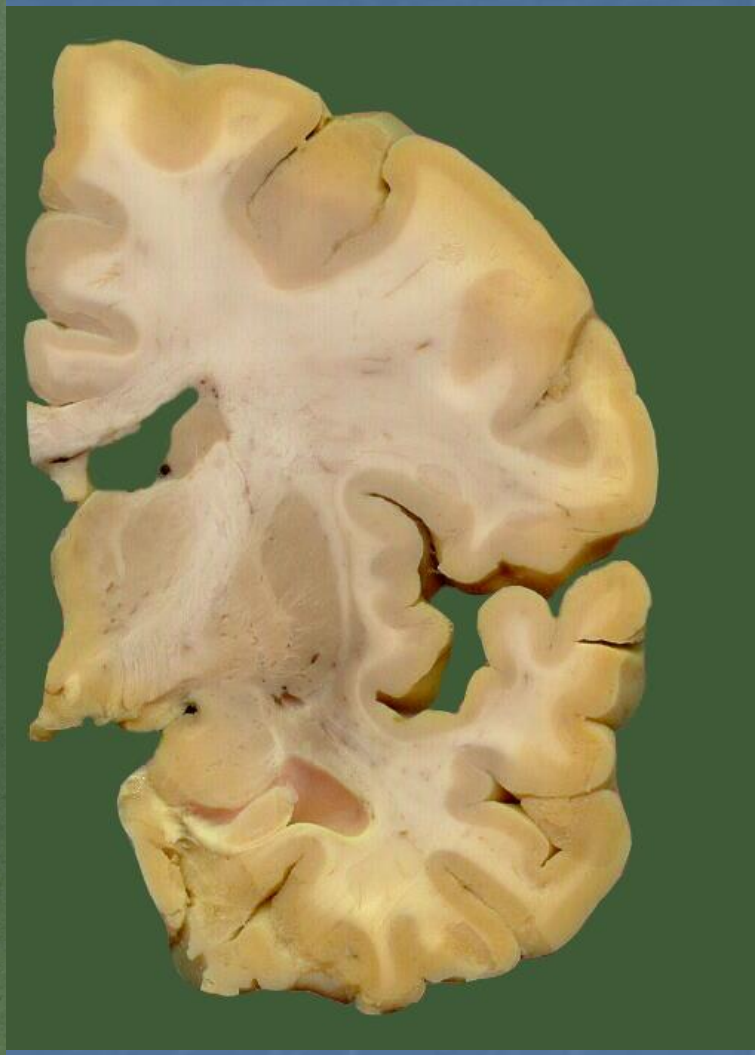

Bazální ganglia

ncl. caudatus
putamen
globus pallidus
claustrum
amygdala
ncl. subthalamicus
substantia nigra - pars reticularis
ncl. accumbens septi

striatum

ncl. lentiformis

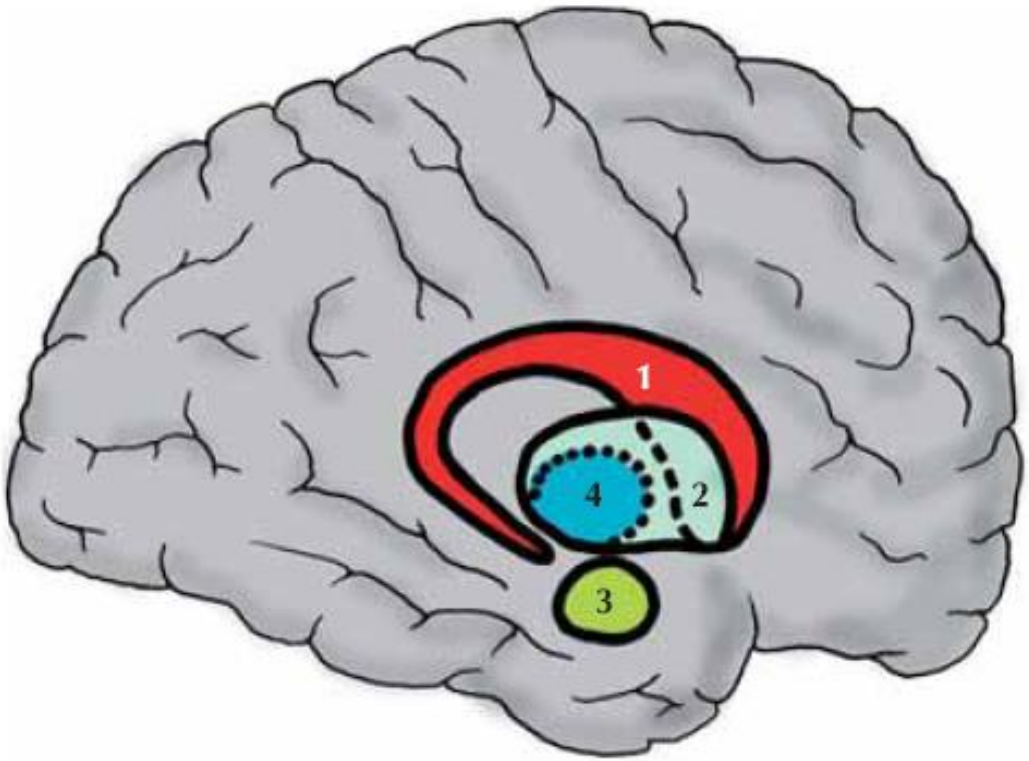

Obr. 16.25. Projekce bazálních ganglií na povrch hemisféry

1 – ncl. caudatus
2 – putamen
3 – amygdala
4 – globus pallidus

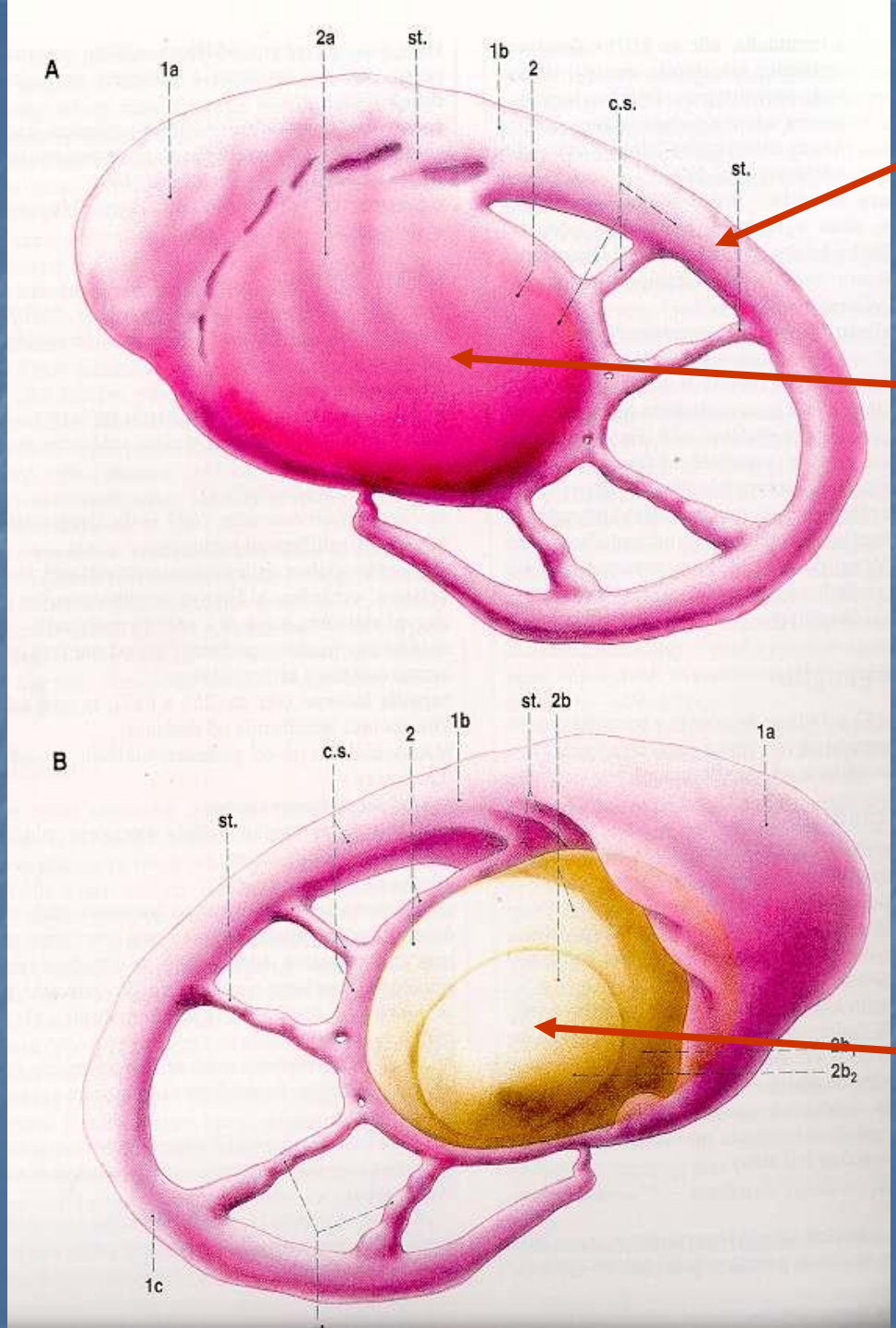

Ncl caudatus

Ncl. lentiformis (putamen)

Globus pallidus

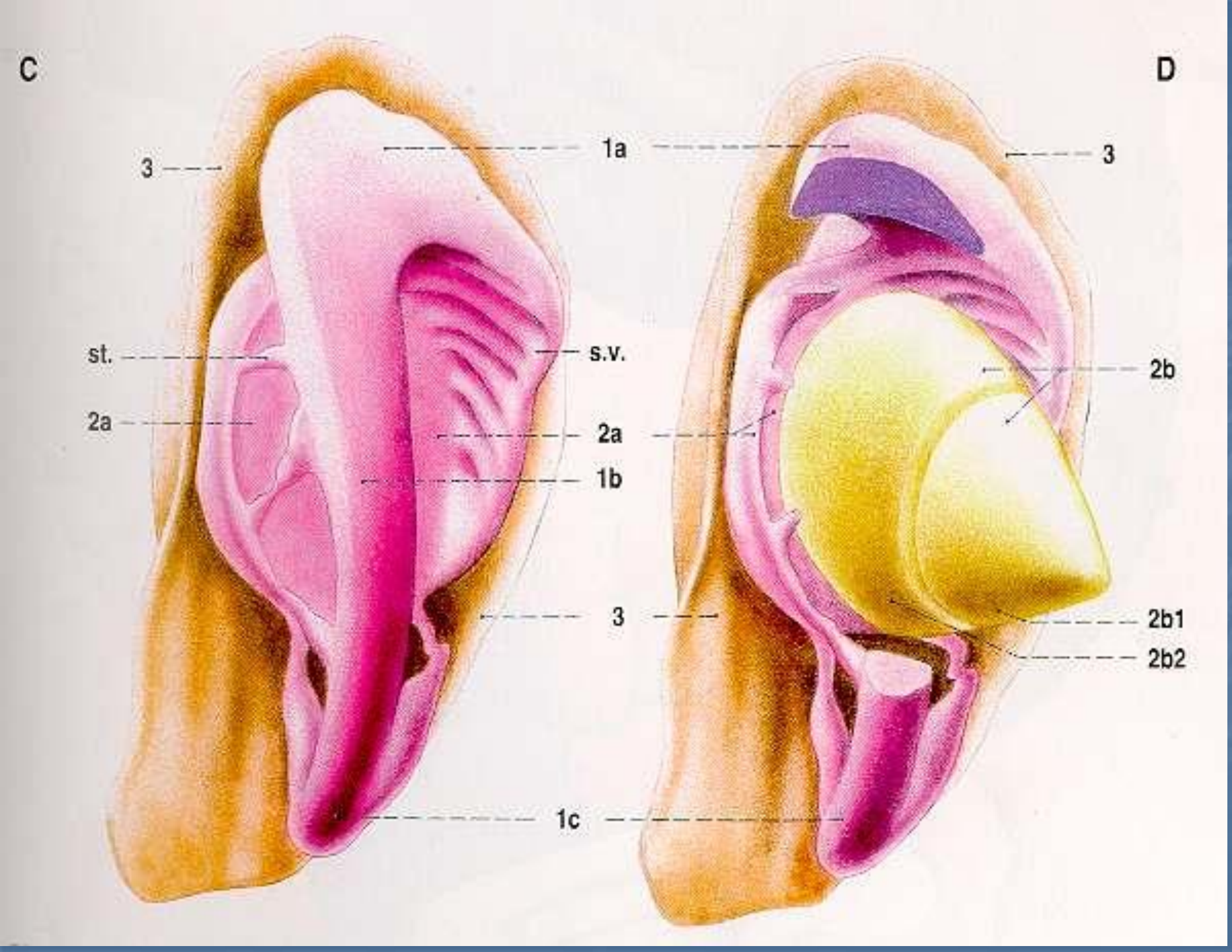
C
D
3
1a
3
st.
s.v.
2b
2a
2a
1b
3
2b1
2b2
1c

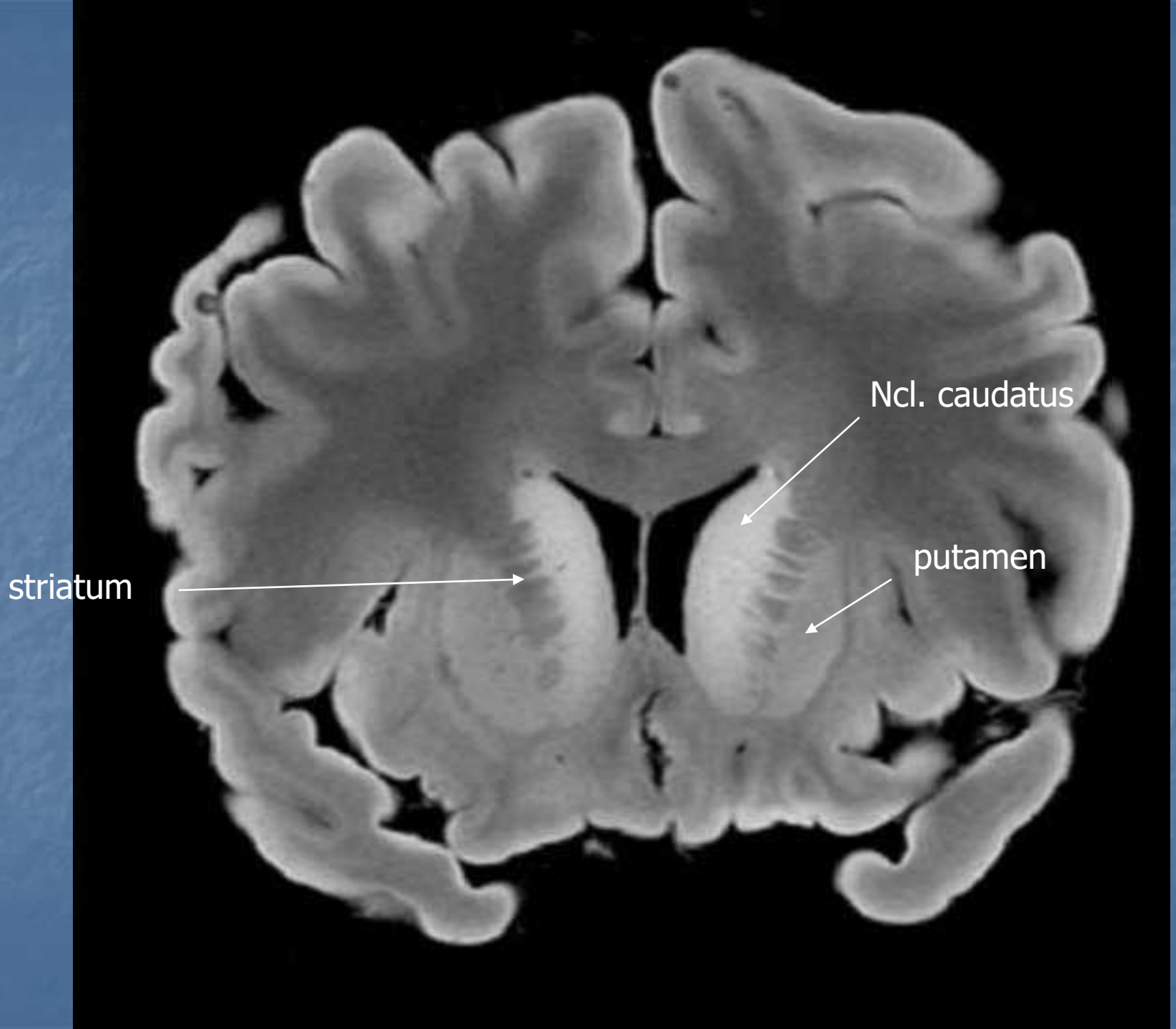
Ncl. caudatus
putamen
striatum

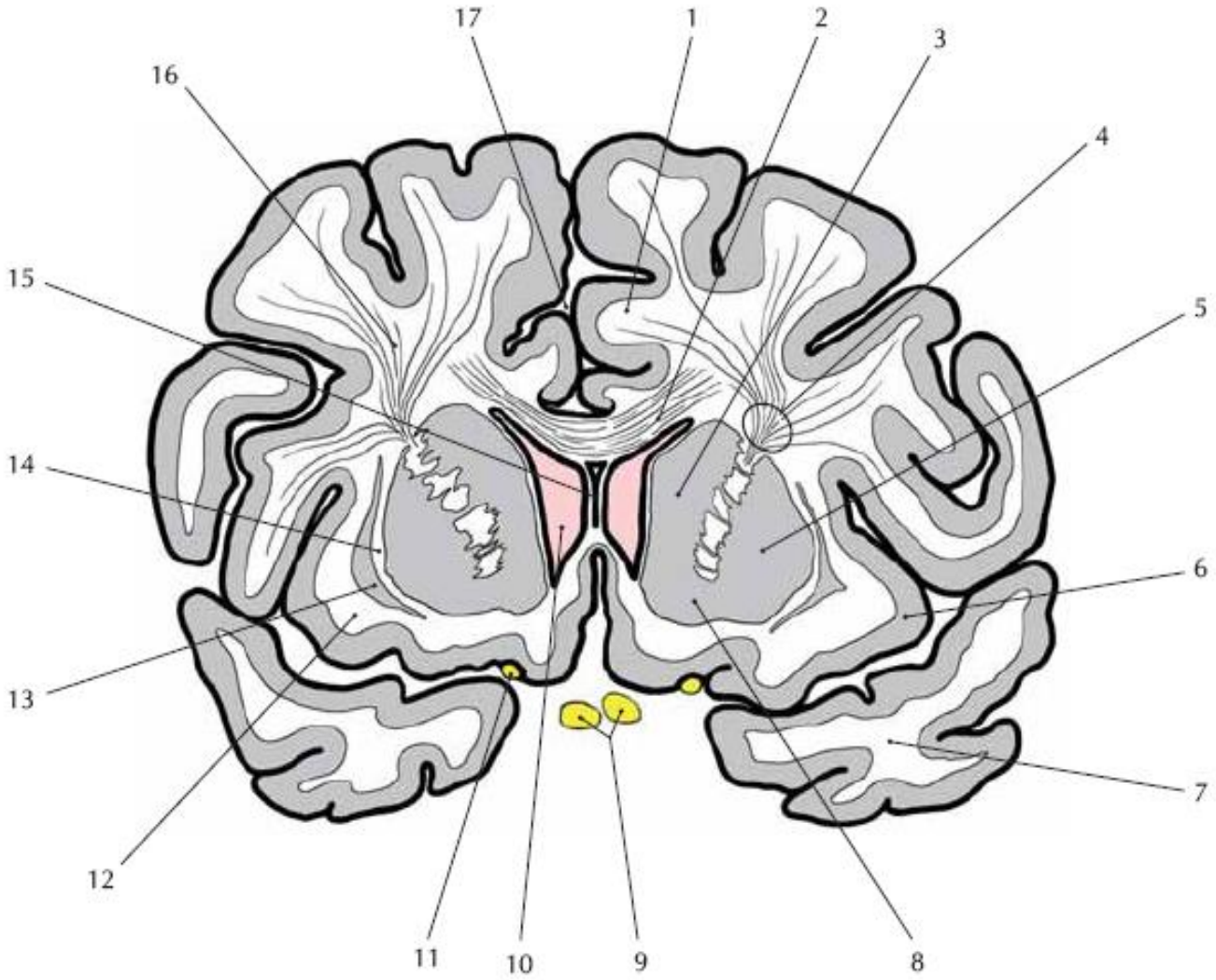

Obr. 16.27. Frontální řez mozkem v úrovni ncl. accumbens (prostor mozkových komor vyplněn růžovou barvou)

1 – gyrus cinguli
2 – corpus callosum
3 – ncl. caudatus
4 – capsula interna
5 – putamen
6 – insula
7 – lobus temporalis
8 – ncl. accumbens septi (striatum ventrale)
9 – n. opticus
10 – levá postranní komora
11 – tractus olfactorius
12 – capsula extrema
13 – claustrum
14 – capsula externa
15 – septum pellucidum
16 – lobus frontalis
17 – fissura interhemisphaerica

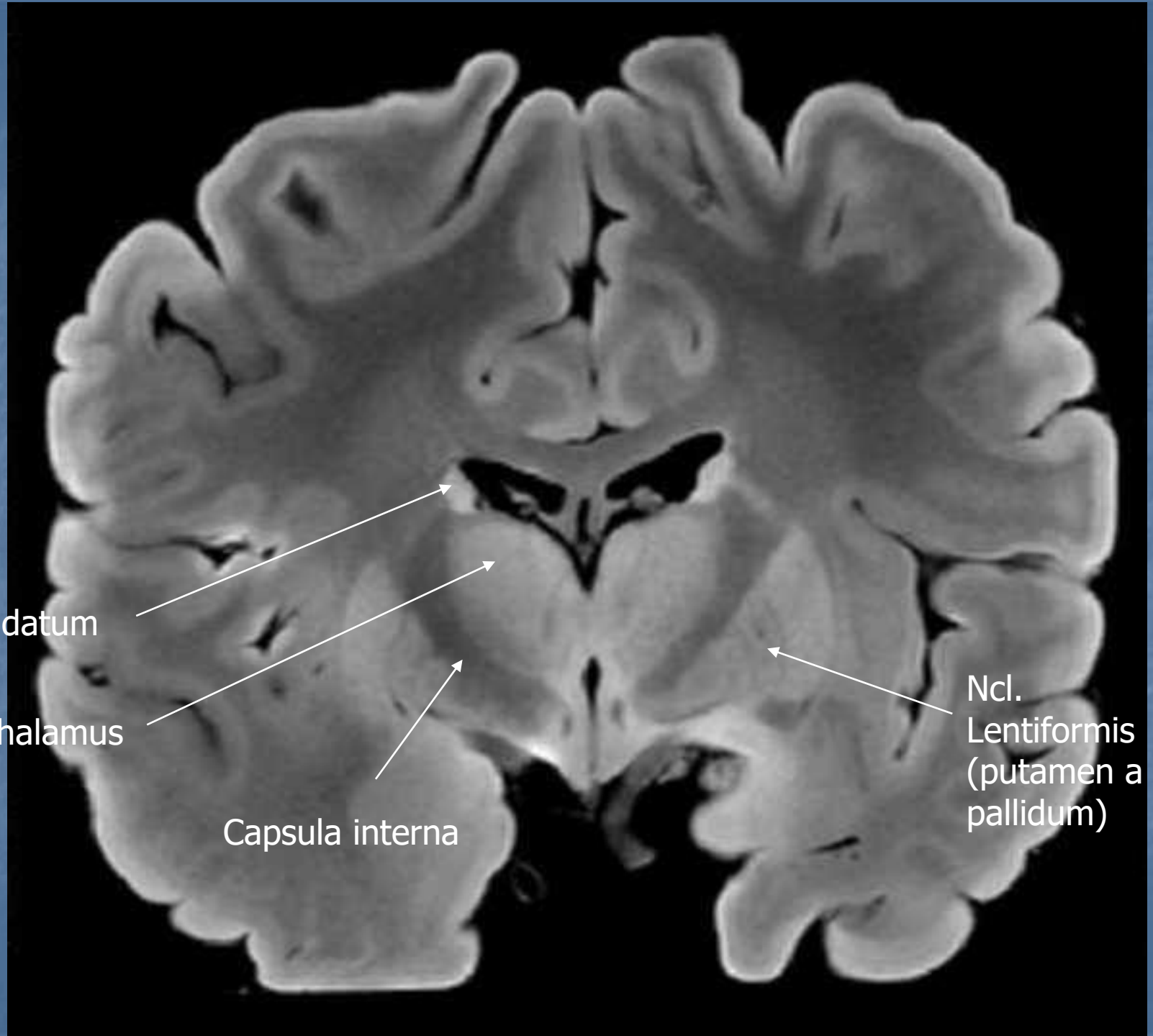
Caudatum
Thalamus
Capsula interna
Ncl.
Lentiformis
(putamen a
pallidum)

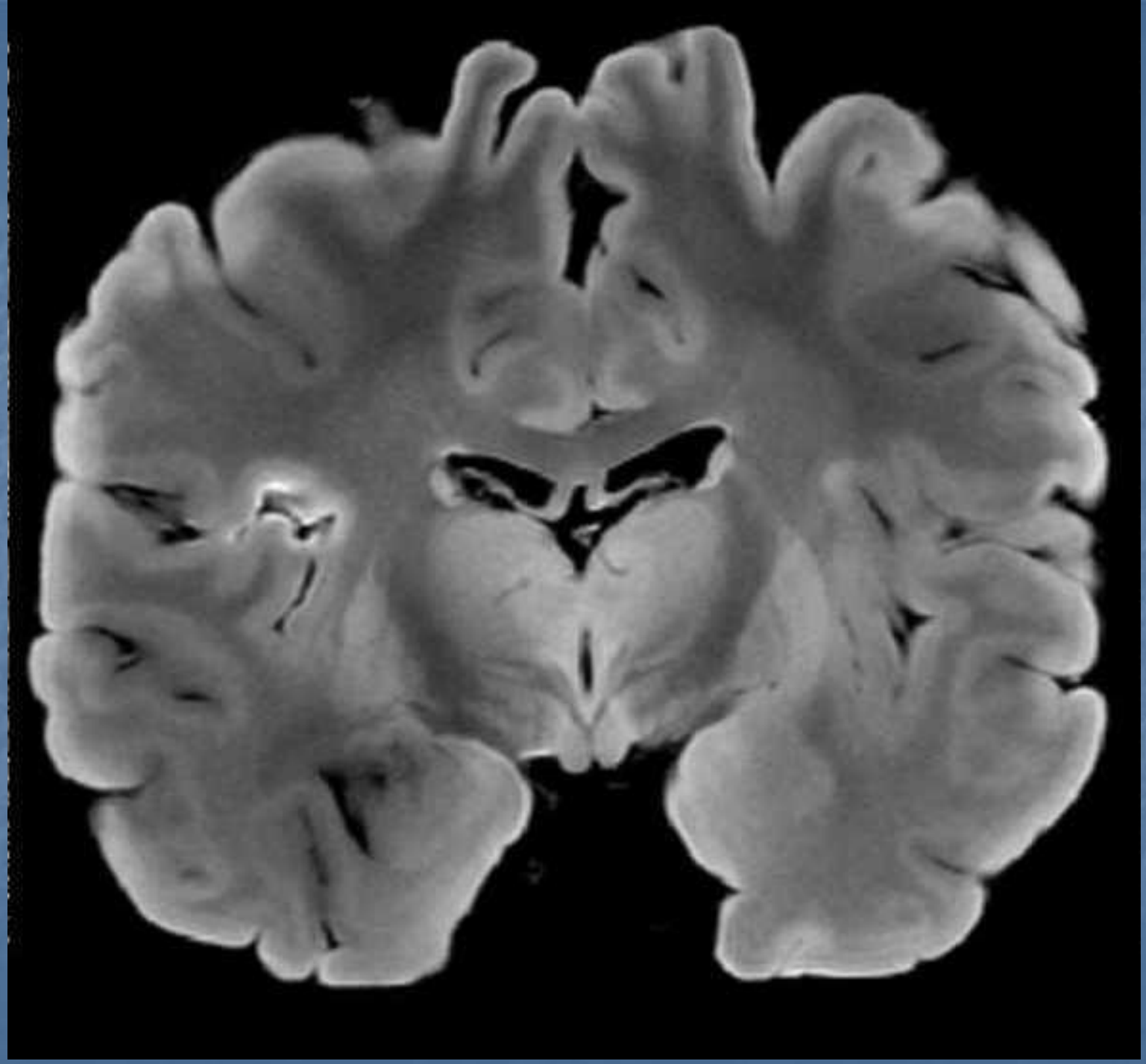

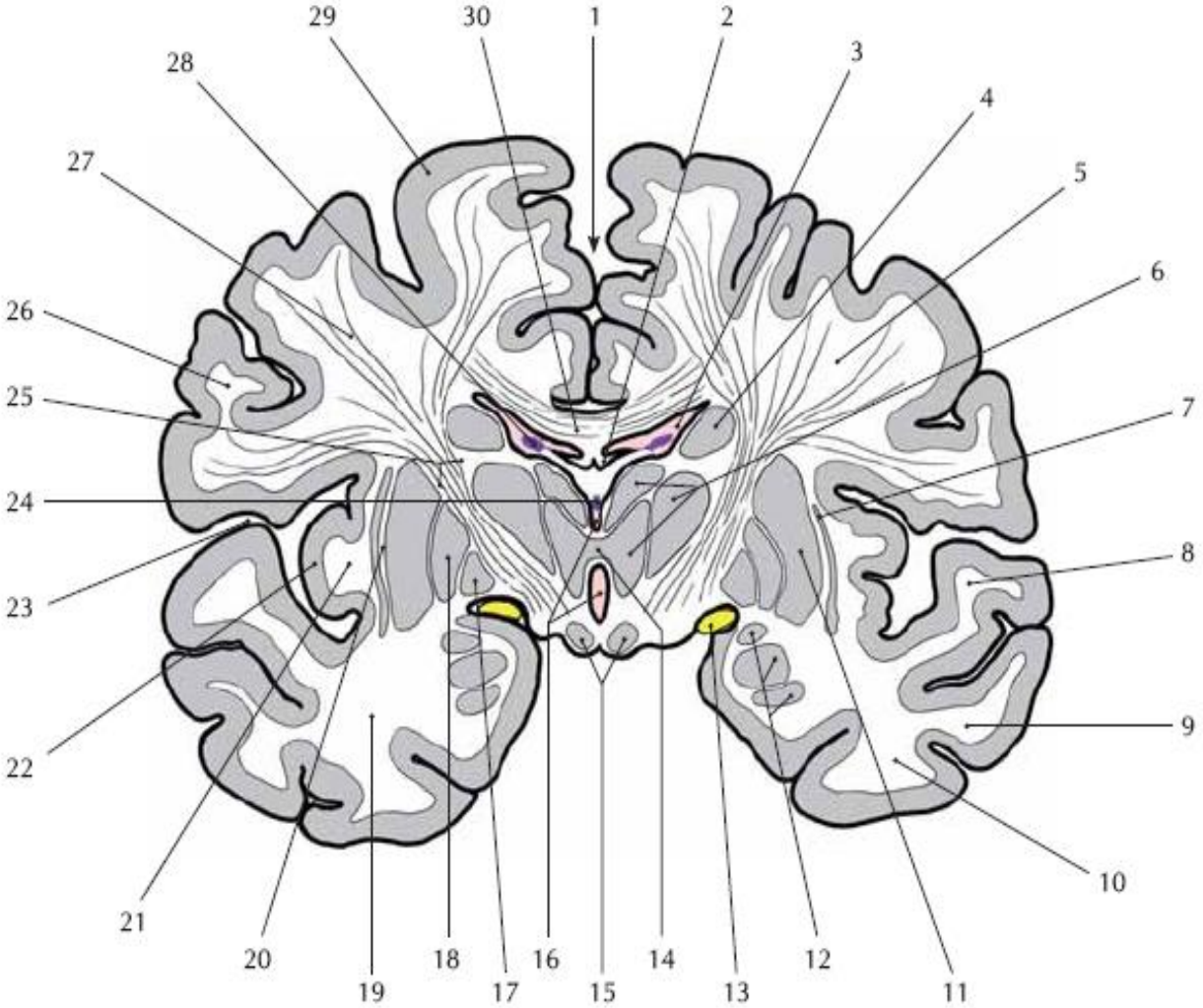

Obr. 16.28. Frontální řez mozkem v úrovni corpora mamillaria (prostor mozkových komor vyplněn růžovou barvou)

1 – fissura interhemisphaerica
2 – fornix
3 – ventriculus lateralis
4 – ncl. caudatus
5 – centrum semiovale
6 – jádra thalamu
7 – claustrum
8 – gyrus temporalis superior
9 – gyrus temporalis medius
10 – gyrus temporalis inferior
11 – putamen
12 – amygdala
13 – tractus opticus
14 – adhesio interthalamica
15 – corpora mamillaria
16 – ventriculus tertius
17 – globus pallidus internus
18 – globus pallidus externus
19 – lobus temporalis
20 – capsula externa
21 – capsula extrema
22 – insula
23 – fissura cerebri lateralis
24 – plexus choroideus ventriculi III
25 – capsula interna
26 – gyrus frontalis inferior
27 – gyrus frontalis medius
28 – plexus choroideus ventriculi lateralis
29 – gyrus frontalis superior
30 – corpus callosum

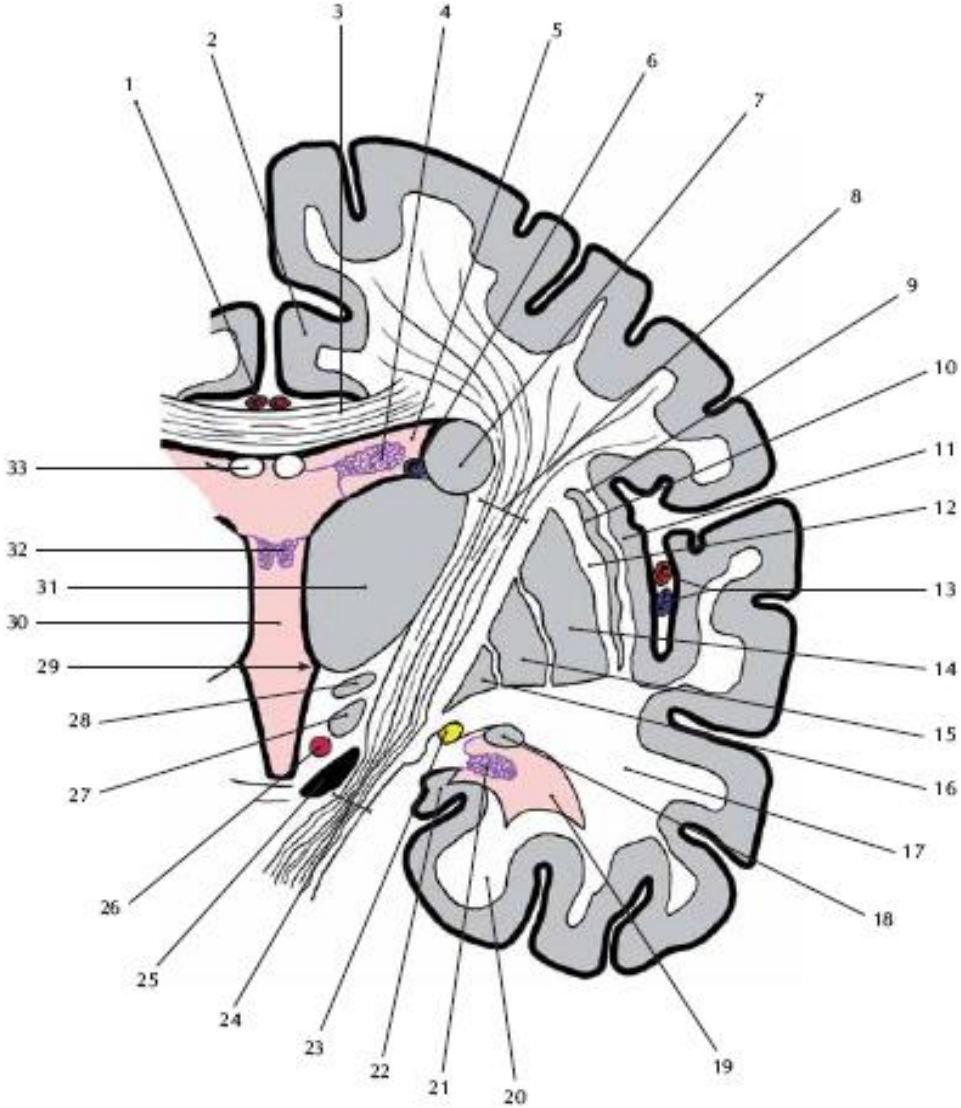

Obr. 16.29. Frontální řez mozkem v úrovni crura mesencephali (prostor mozkových komor vyplněn růžovou barvou)

1 – a. cerebri anterior
2 – gyrus cinguli
3 – corpus callosum
4 – plexus choroideus
5 – ventriculus lateralis – pars centralis
6 – v. thalamostriata
7 – nucleus caudatus
8 – capsula interna
9 – capsula extrema
10 – claustrum
11 – insula
12 – capsula externa
13 – a. cerebri media ve fissura cerebri lateralis
14 – putamen
15 – globus pallidus externus
16 – globus pallidus internus
17 – lobus temporalis
18 – cauda nuclei caudati
19 – ventriculus lateralis – pars temporalis
20 – g. parahippocampalis
21 – plexus choroideus ventriculi lateralis
22 – hippocampus
23 – tractus opticus
24 – capsula interna v crura mesencephali
25 – substantia nigra
26 – ncl. ruber
27 – ncl. subthalamicus
28 – zona incerta
29 – sulcus hypothalamicus
30 – III. komora
31 – thalamus
32 – plexus choroideus ventriculi tertii
33 – fornix

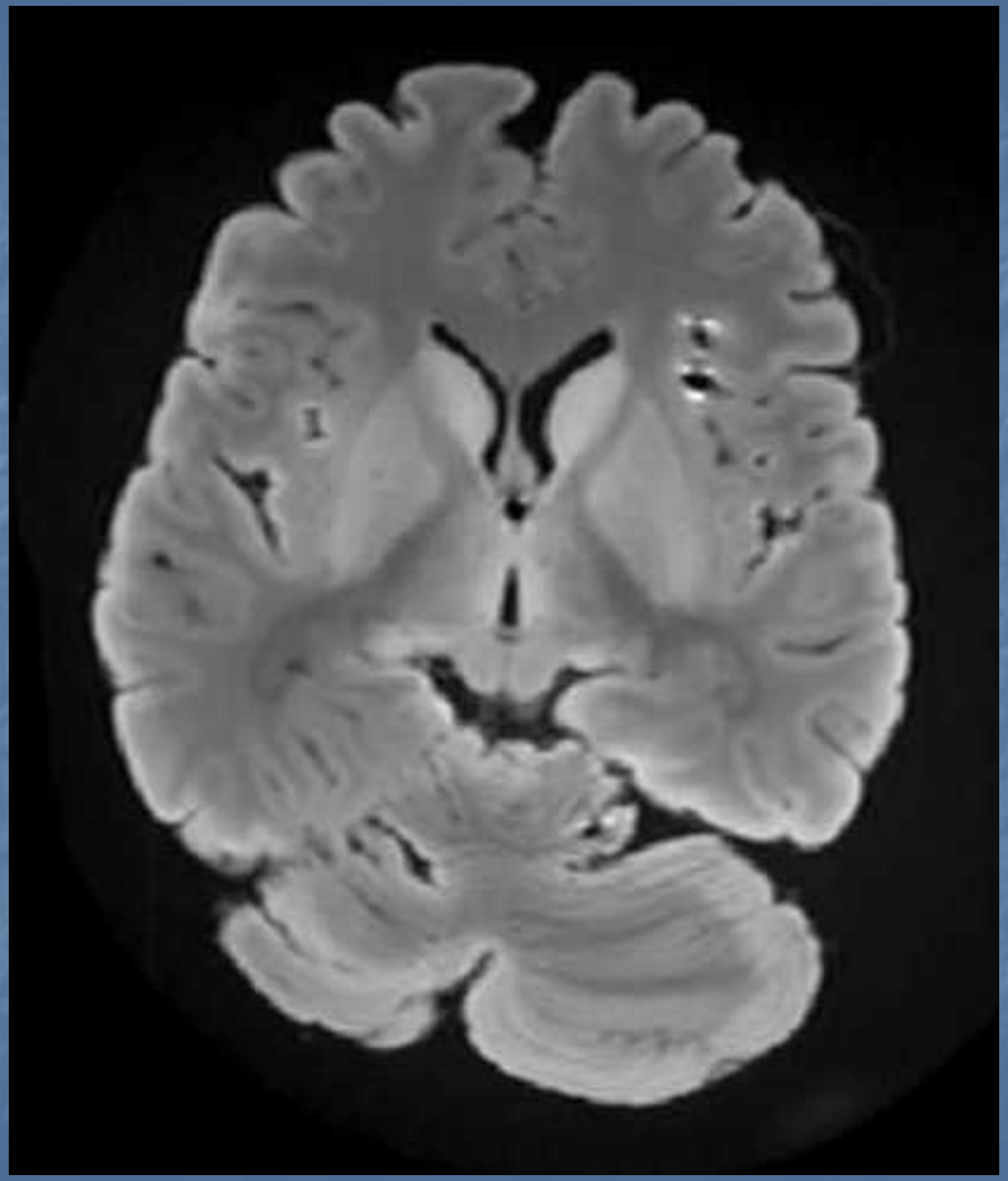

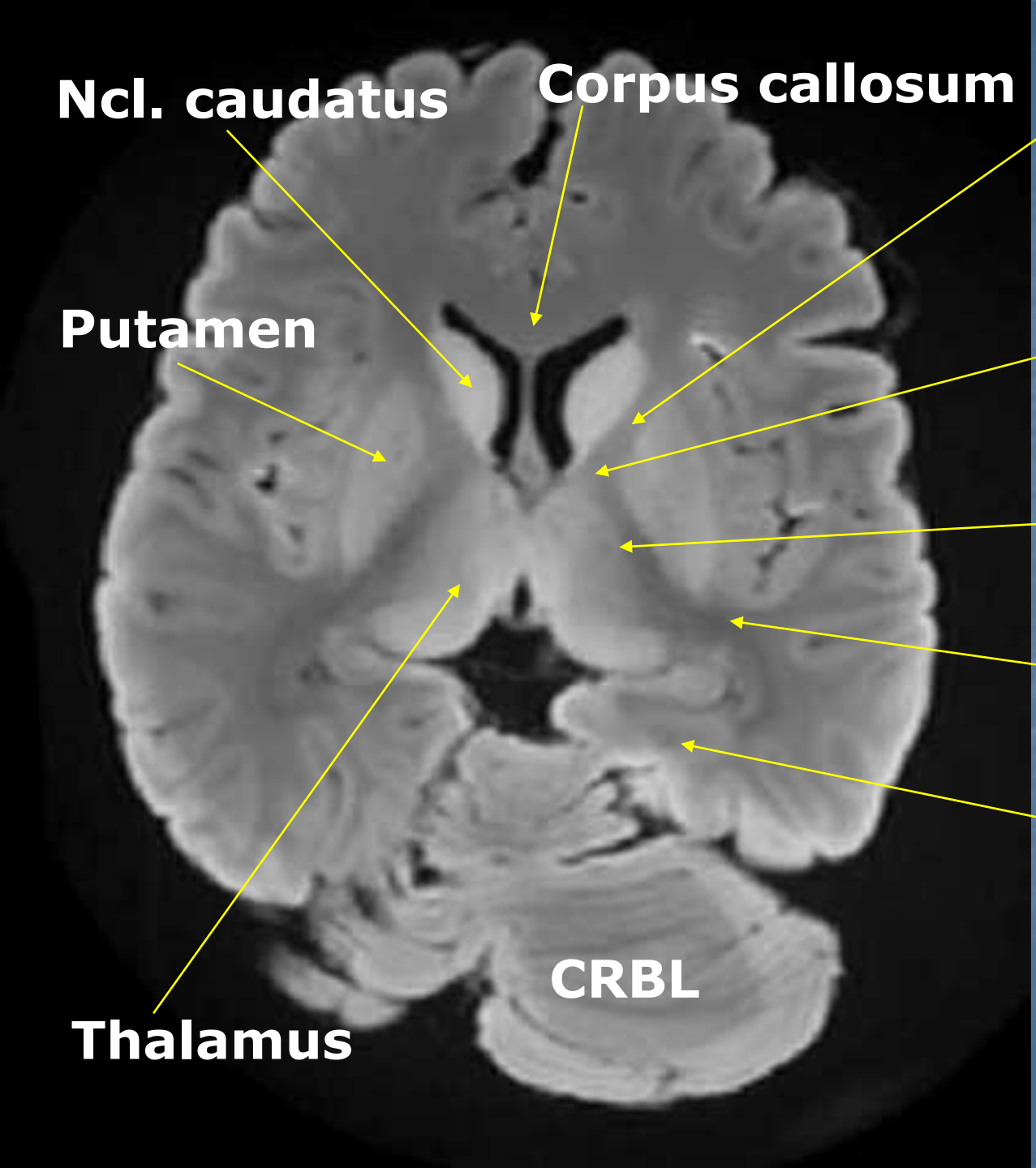

Crus anterius

Genu

Crus posterius

Radiatio acustica

Radiatio optica

Horizontální řez MRI

Obr. 16.26. Horizontální řez mozkem, znázorněna bazální ganglia a capsula interna (prostor mozkových komor vyplněn růžovou barvou)

1 – corpus callosum
2 – ventriculus lateralis
3 – septum pellucidum
4 – fornix
5 – šipka ve foramen interventriculare
6 – tr. corticorubralis
7 – ventriculus tertius
8 – crus posterius
9 – thalamus

10 – radiatio optica
11 – plexus choroideus v postranní komoře
12 – cauda ncl. caudati
13 – radiatio acustica
14 – claustrum
15 – capsula externa
16 – capsula extrema
17 – lobus temporalis

18 – insula
19 – fissura cerebri lateralis
20 – tr. corticospinalis
21 – globus pallidus
22 – putamen
23 – genu, obsahuje tr. corticonuclearis
24 – crus anterius
25 – ncl. caudatus

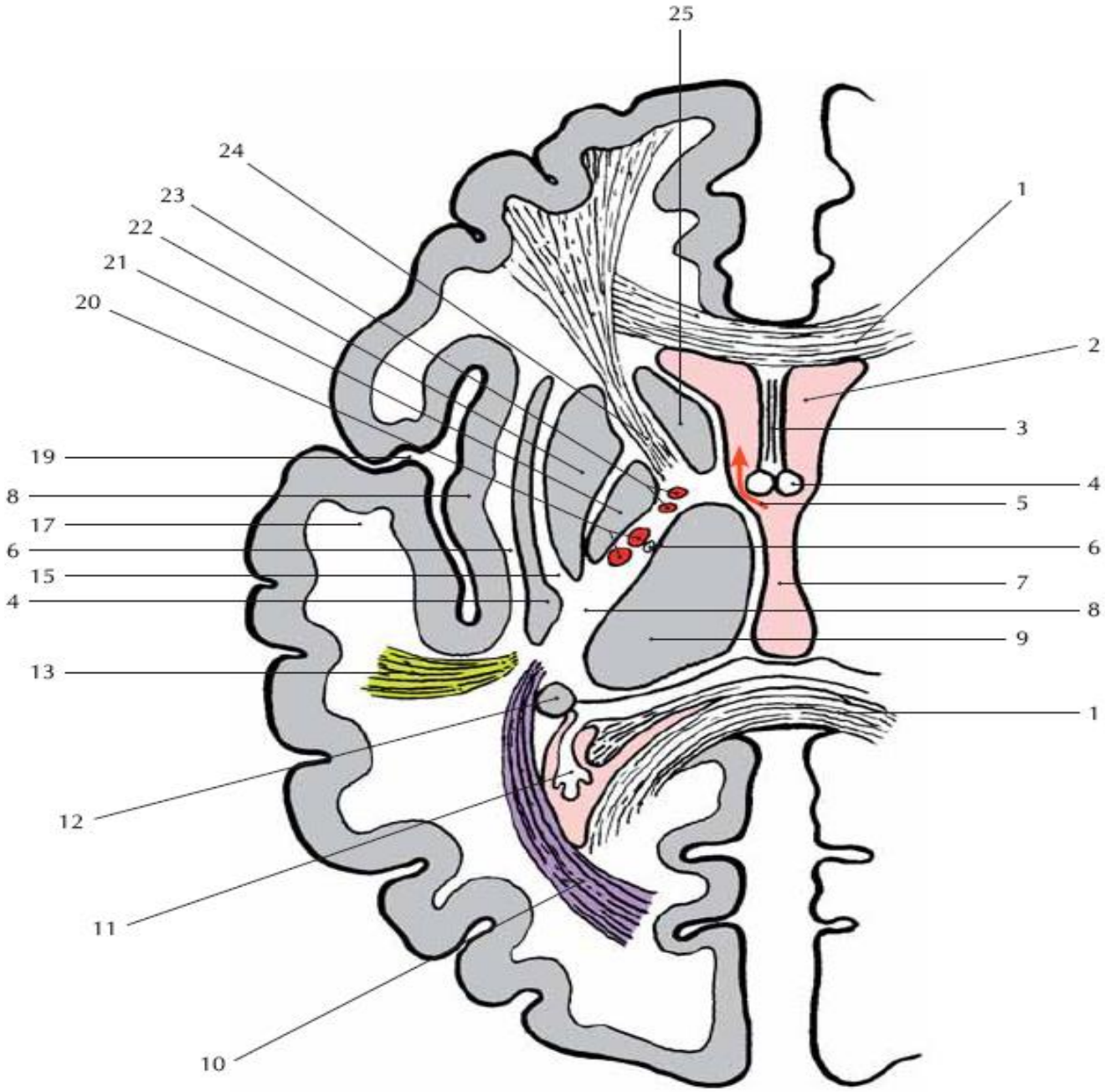

- U živočichů s málo rozvinutou mozkovou kůrou jsou bazální ganglia motorickým ústředím, které řídí složité pohyby (létání u ptáků). Postupně s rozvojem motorické mozkové kůry se bazální ganglia specializují na koordinaci mezi reflexní a úmyslnou aktivitou. Stimulační pokusy ukazují, že bazální ganglia nejsou sama schopna vytvářet výstupní informace pro určitý pohyb. Tlumí však napínací reflexy nebo pohyby vyvolané drážděním mozkové kůry.
- Bazální ganglia slouží ke zpracování iniciačních impulsů pro hybnost (podněty přicházejí převážně z kůry) a předkládají zpracované podněty frontální kůře a motorickým centrům mozkového kmene k vlastnímu provedení motorické akce. Řídí tak složité vztahy mezi podrážděním a útlumem při úmyslných pohybech.

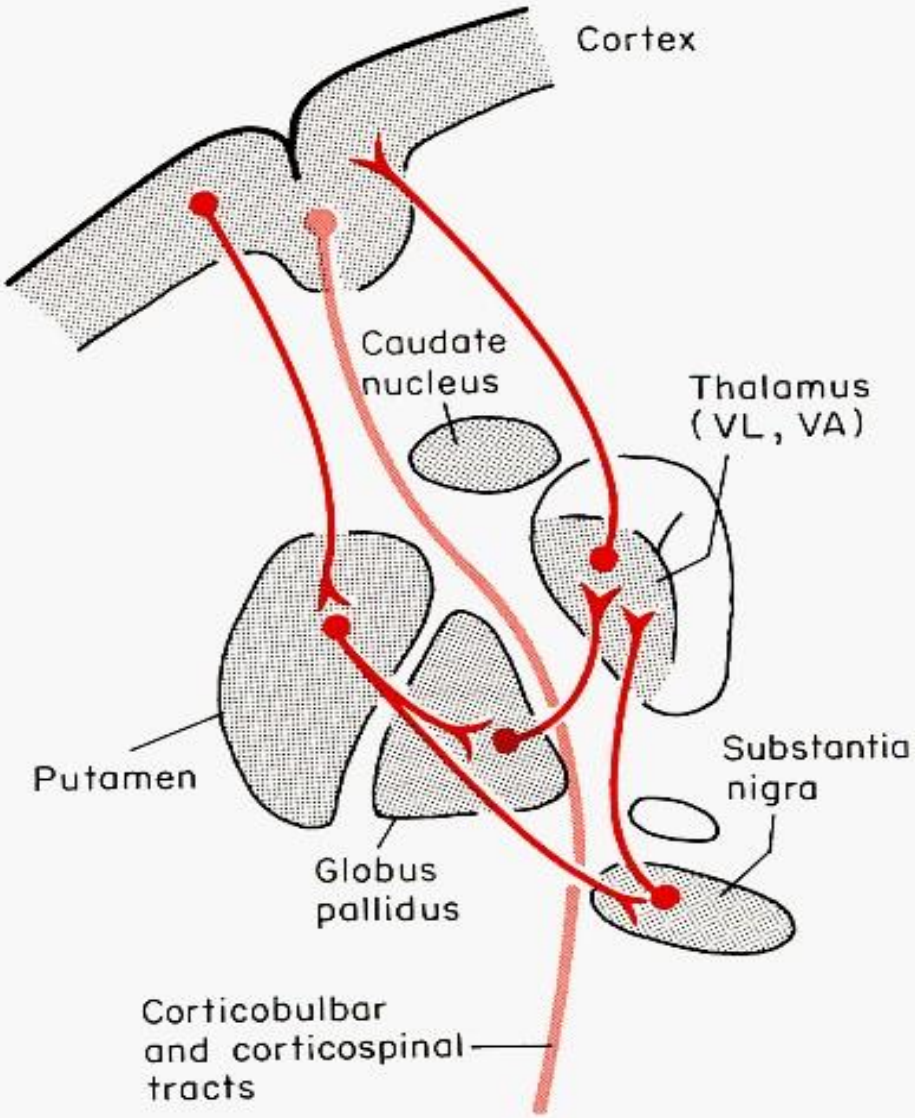

Fig. 10.3. *Main connections of the basal ganglia.* Note the pathway from the cortex, through the basal ganglia, and back to the cortex via the thalamus.

Cortex

↓

Striatum

↓

Pallidum

↓

Thalamus

Zpracování iniciačních pohybů pro hybnost (korové podněty z širokých oblastí). BG předkládají zpracované vzorce pohybů frontální kůře a motorickým centrům mozkového kmene k vlastnímu provedení reakce (RF a tectum).

Bazální ganglia

Poruchy motoriky

- Parkinsonismus (substantia nigra produkuje dopamin – striatum (snížená kinetika, velký svalový tonus –rigidita svalů, klidový třes)
- Huntingtonova chorea (degenerace striata, především putamen) nekoordinované pohyby (snížený svalový tonus, rychlé pohyby)

- **Athetosa** – poškození striata, zejména ncl. caudatus, se projeví jako pomalé kroutivé pohyby distálních částí končetin, v obličeji grimasy, řeč nejasná, smazaná.
- **Balismus** – poškození ncl. subthalamicus vyvolává mimovolní pohyby značné amplitudy, postihuje hlavně proximální svalstvo končetin, přirovnává se k létacím pohybům.

Bílá hmota hemisfér

- V hemisféře pod mozkovou kůrou, která je tvořena vrstvou šedé hmoty je její hmota tvořena nervovými vlákny – bílou hmotou hemisfér. V horizontálním řezu hemisférou má tvar půloválu a podle toho se i nazývá **centrum semiovale**. Centrum semiovale obklopuje prostor postranní mozkové komory. Centrum semiovale jedné strany je pak propojeno s druhostranným prostřednictvím vláken **corpus callosum**. Kaudálním směrem, do diencephala, vede z centrum semiovale soubor vláken nazývaný **capsula interna**.
- Její průběh rozděluje striatum na caudatum a putamen a odděluje bazální ganglia od thalamu, a nakonec pokračuje v **crura cerebri**.
- Nervová vlákna v centrum semiovale patří obecně ke třem druhům vláken. Obsahuje vlákna **asociační** (propojují stejnostranné korové oblasti), vlákna **komisurální** (spojují pravolevě stejné korové oblasti) a vlákna **projekční** (spojují vzestupně a sestupně různé struktury s kůrou mozku – *de facto* nervové dráhy). Mateřské buňky asociačních a komisurálních vláken leží v horních vrstvách kůry (asociační ve 2. vrstvě, komisurální ve 3.), mateřské buňky projekčních vláken v 5. a 6. korové vrstvě.

Komisurální vlákna

- Jsou to vlákna spojující korové oblasti pravé a levé hemisféry. Rozlišujeme vlákna **homotopní**, která spojují odpovídající si oblasti (pravou area 7 s levou area 7), a komisurální vlákna **heterotopní**, která spojují odlišné korové oblasti (area 7 s area 19). Korová komisurální vlákna tvoří čtyři makroskopicky zřetelné komisury. Největší komisurou je **corpus callosum**. Na sagitálním řezu jsou patrné jeho součásti: jeho začátek, **rostrum**, ohnutí vzad, **genu**, jeho pokračování, **truncus**, a ztluštělé zakončení, **splenium.**
- **Corpus callosum** propojuje navzájem kůru frontálního, parietálního a okcipitálního laloku. Z temporálního laloku spojuje pouze sluchové korové oblasti. Zbylé části kůry temporálního laloku propojuje commissura anterior. Nejbohatší komisurální propojení mají asociační oblasti, žádné komisurální spoje nemají korové oblasti pro distální části končetin (jak motorické, tak i senzitivní) a zraková oblast, zobrazující periferii zorného pole.
- **Commissura anterior** je silný svazek, naléhá na přední stěnu 3. mozkové komory, spojuje čichové korové oblasti a kůru temporálních laloků kromě sluchové a hippokampové oblasti.

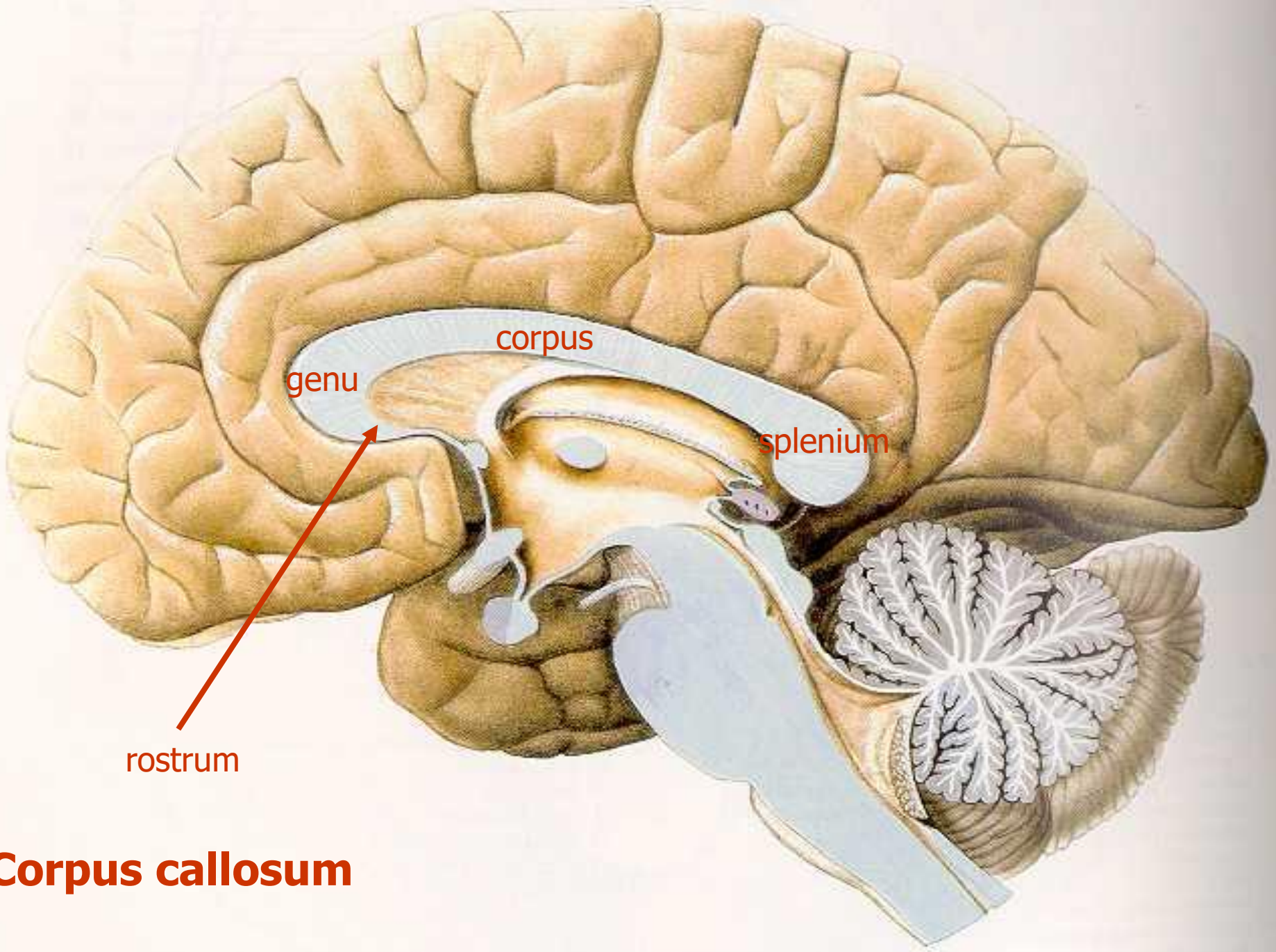

Corpus callosum

Projekční vlákna – capsula interna

- Tato vlákna sestupují z kůry skrze centrum semiovale mezi thalamus a bazální ganglia a vedou většinu korových projekčních dostředivých a odstředivých vláken.
- **Přední raménko** je mezi caput nuclei caudati a ncl. lentiformis, **zadní raménko** je mezi thalamem a ncl. lentiformis. Na horizontálním řezu capsulou internou můžeme tedy popsat: přední raménko – **crus anterius**, kolénko – **genu**, zadní raménko – **crus posterius** a rozšířenou, dorzálně od ncl. lentiformis zasahující **pars retrolenticularis**.
- V předním raménku probíhá tr. frontopontinus, v genu leží pole tr. corticonuclearis (pro část svalů hlavy a krku), v zadním raménku postupně tr. corticospinalis (pro svaly končetin a trupu, organizováno topograficky: nejvíce vpředu vlákna pro horní končetinu, pak vlákna pro trup a nejvíce vzadu vlákna pro dolní končetinu), tr. corticorubralis a tr. corticoreticularis. Pars retrolenticularis obsahuje ještě drahové pole pro tr. parietooccipitopontinus a dále se ještě člení v část běžící laterálně směrem k temporálnímu laloku, **radiatio optica**, což je konečný úsek zrakové dráhy, a **radiatio acustica**, konečný úsek sluchové dráhy.
- V předním raménku, kolénku a zadním raménku probíhají navíc i vlákna spojující vzájemně thalamus s kůrou, **radiatio thalami anterior, superior et posterior**.
- Z capsula interna vybíhají i **capsula externa** (mezi putamen a claustrum) a **capsula extrema** (mezi claustrum a insulární kůru). Tato vlákna kromě jiného propojují bazální ganglia s mozkovou kůrou.

Capsula interna

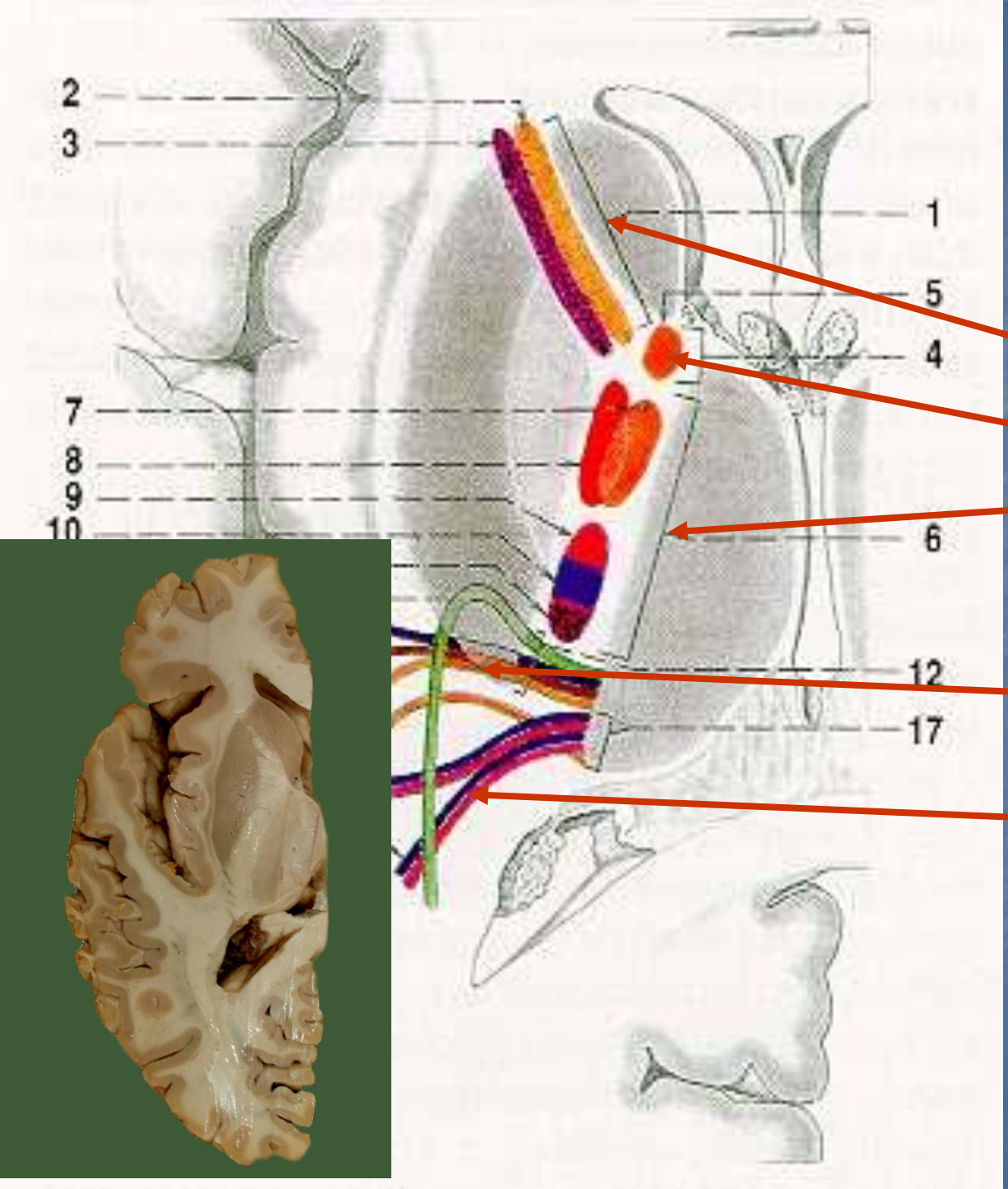

Crus anterius

Genu

Crus posterius

Radiatio acustica

Radiatio optica

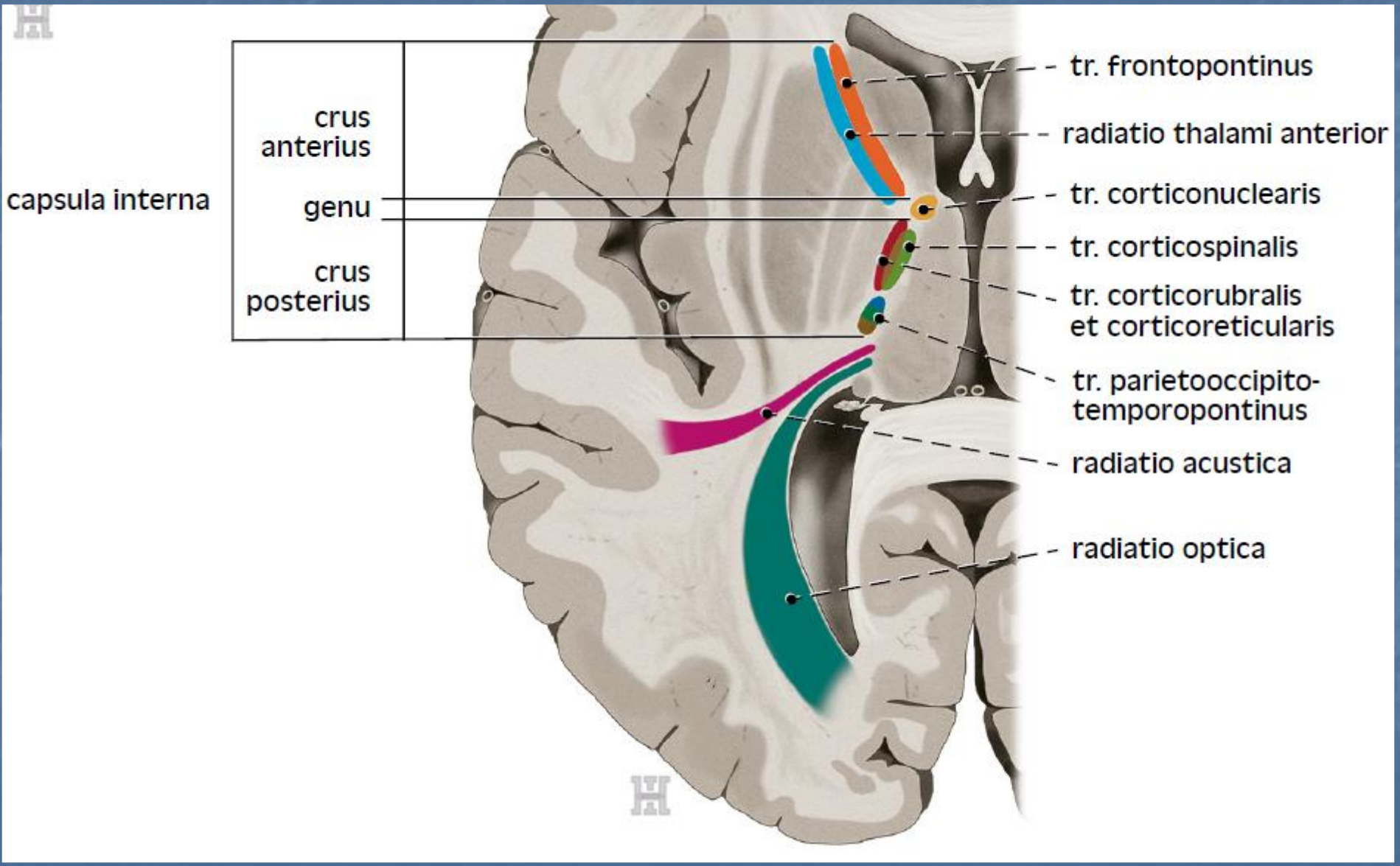
capsula interna
crus anterius
genu
crus posterius
tr. frontopontinus
radiatio thalami anterior
tr. corticonuclearis
tr. corticospinalis
tr. corticorubralis et corticoreticularis
tr. parietooccipito-temporopontinus
radiatio acustica
radiatio optica

Asociační vlákna

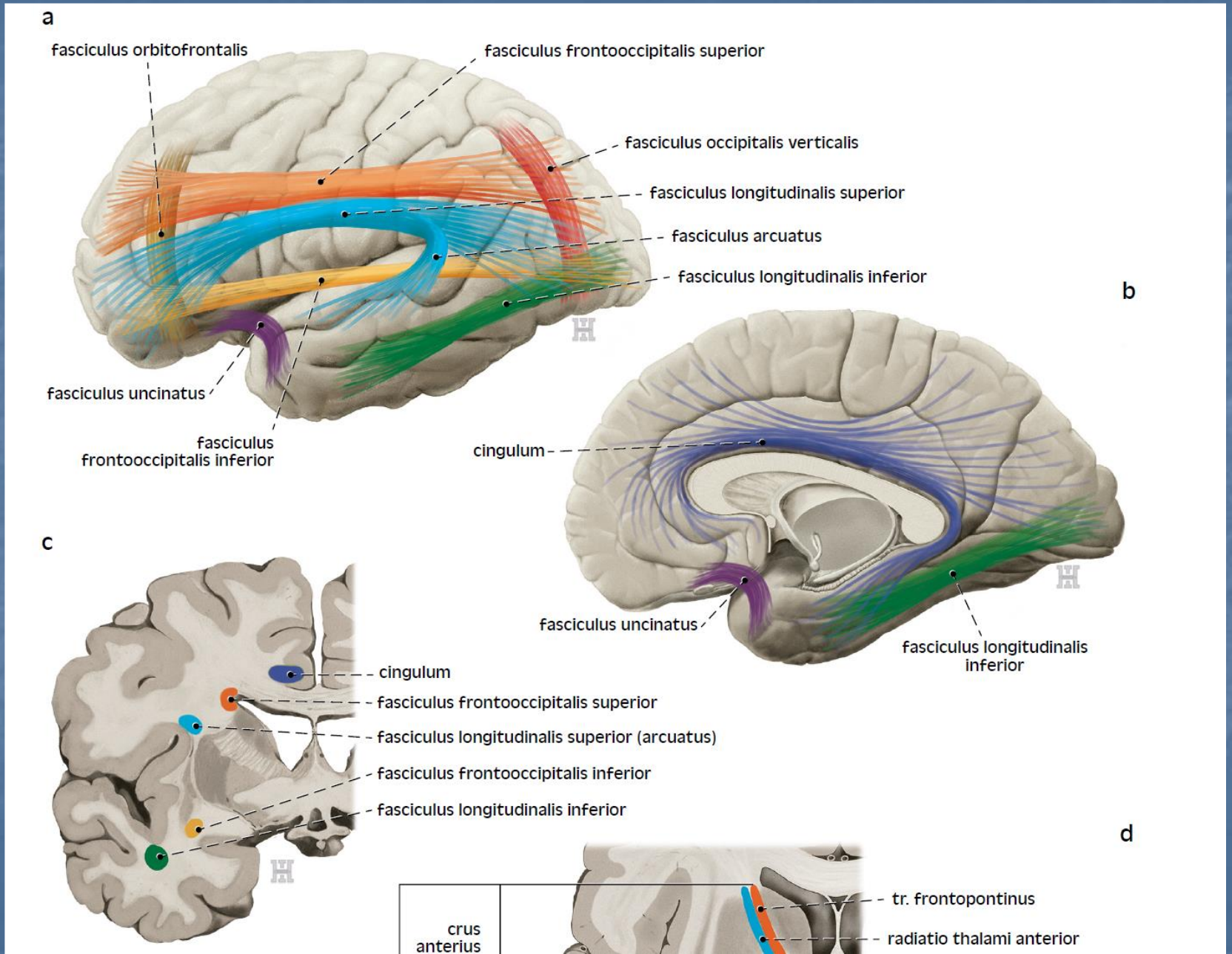

Telencephalon

- Lobus frontalis
- Lobus parietalis
- Lobus temporalis
- Lobus occipitalis
- Lobus insularis

- Fissura longitudinalis cerebri
- Sulcus lateralis
- Sulcus centralis
- Sulcus parietooccipitalis

Obr. 16.30. Schéma gyrifikace na laterální (A) a mediální straně hemisféry (B). Barevné odlišení jednotlivých laloků: frontální – růžová, parietální – fialová, okcipitální – žlutá, temporální – světle zelená

Sulci

1 – centralis
2 – praecentralis
3 – postcentralis
4 – frontalis superior
5 – frontalis inferior
6 – fissura lateralis cerebri
7 – parietooccipitalis
8 – temporalis superior
9 – temporalis inferior
10 – cingulí
11 – fissura calcarina
12 – corporis callosi
13 – collateralis
14 – hippocampi

Gyri

A – praecentralis
B – postcentralis
C – frontalis superior
D – frontalis medius
E – frontalis inferior
F – lobulus parietalis superior
G – lobulus parietalis inferior
H – occipitales
I – temporalis superior
J – temporalis medius
K – temporalis inferior
L – praecuneus
M – cuneus
N – occipitotemporalis medialis
O – occipitotemporalis lateralis
P – uncus gyri parahippocampalis
Q – cingulí
R – dentatus

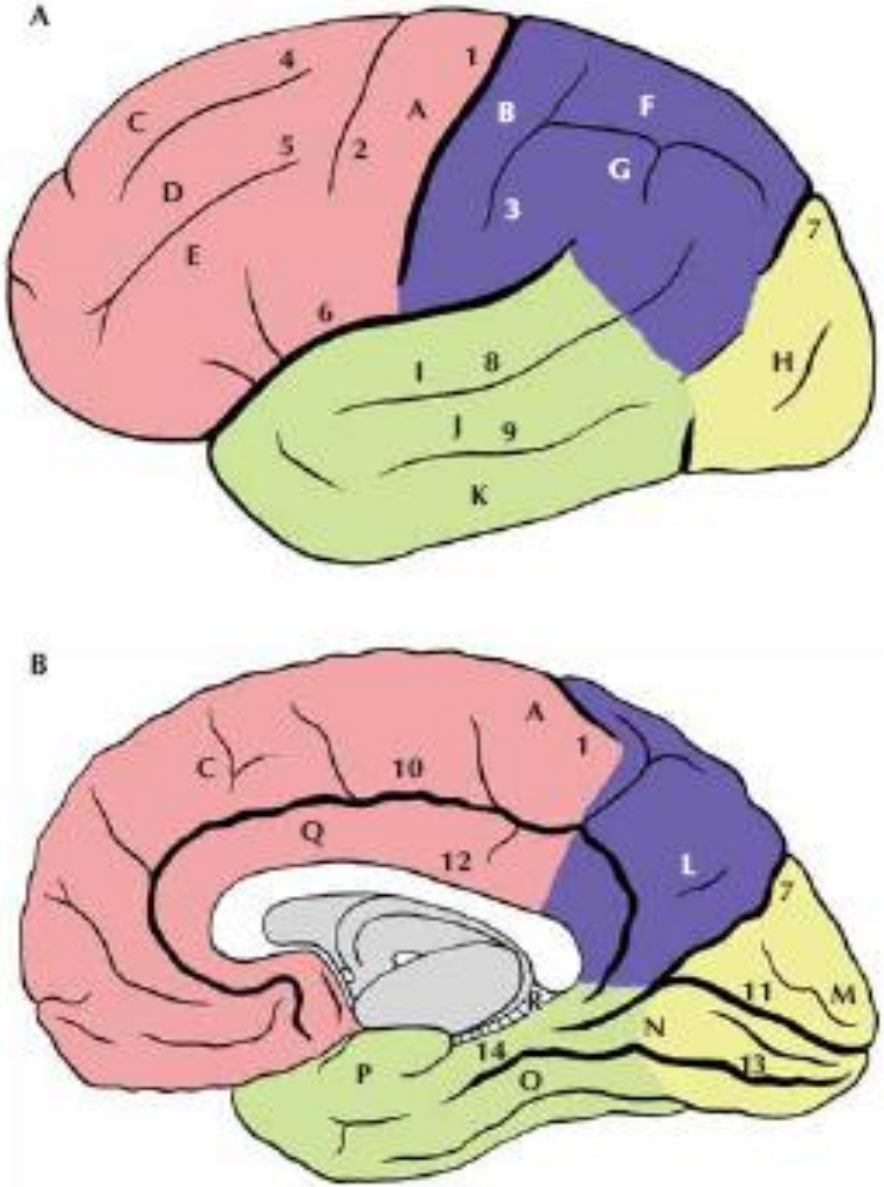

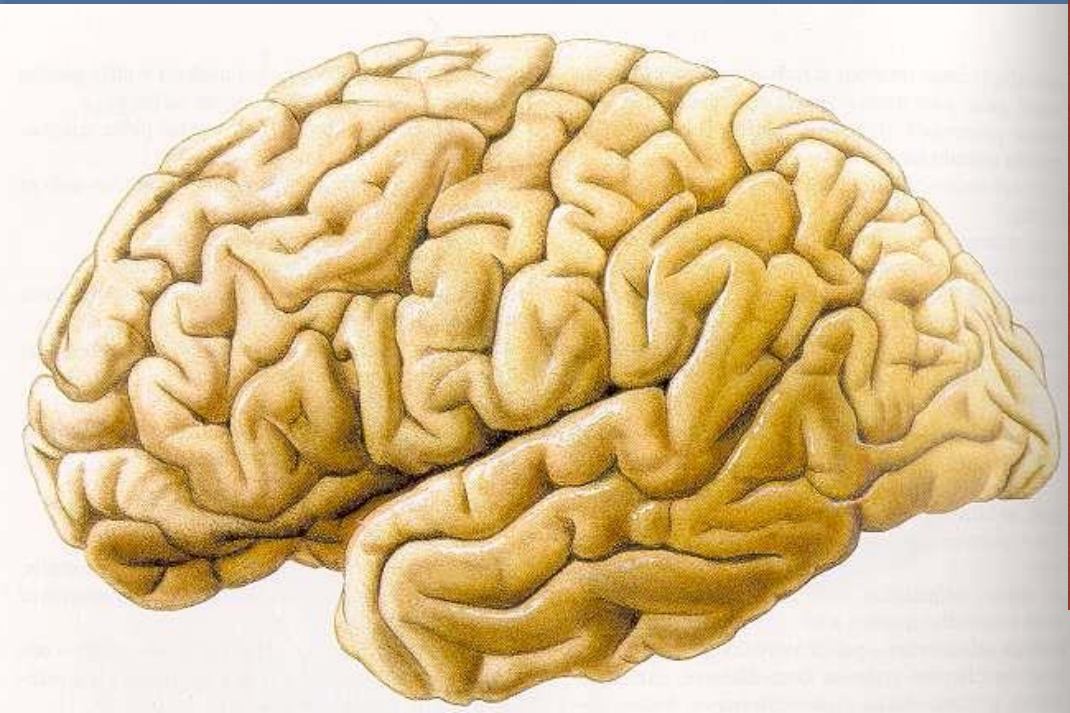

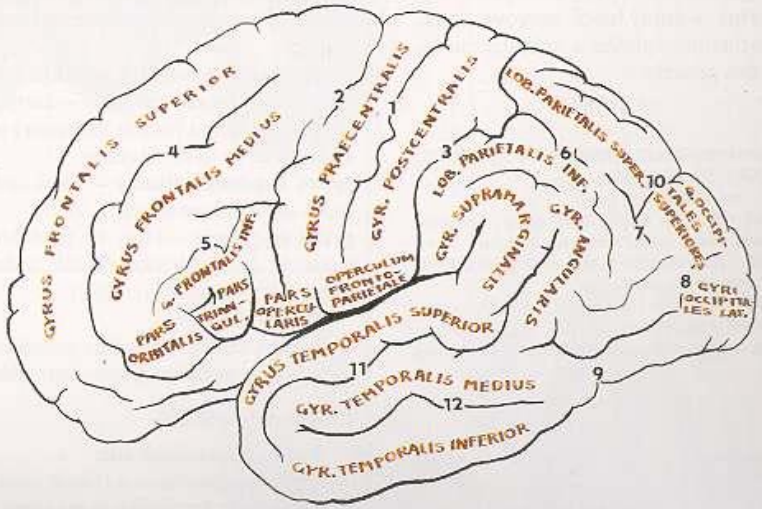
GYRUS FRONTALIS SUPERIOR
GYRUS FRONTALIS MEDIUS
GYRUS FRONTALIS INF.
PARS ORBITALIS
PARS TRIAN-GUL.
PARS OPERCU-LARIS
OPERCULUM FRONTO-PARIETALE
GYRUS PRAECENTRALIS
GYR. POSTCENTRALIS
LOB. PARIETALIS INF.
GYR. SUPRAMARGINALIS
GYR. ANGULARIS
LOB. PARIETALIS SUPER.
GYRI OCCIPITALES SUPERIORES
GYRI OCCIPITALES LAT.
GYRUS TEMPORALIS SUPERIOR
GYR. TEMPORALIS MEDIUS
GYR. TEMPORALIS INFERIOR
1
2
3
4
5
6
7
8
9
10
11
12

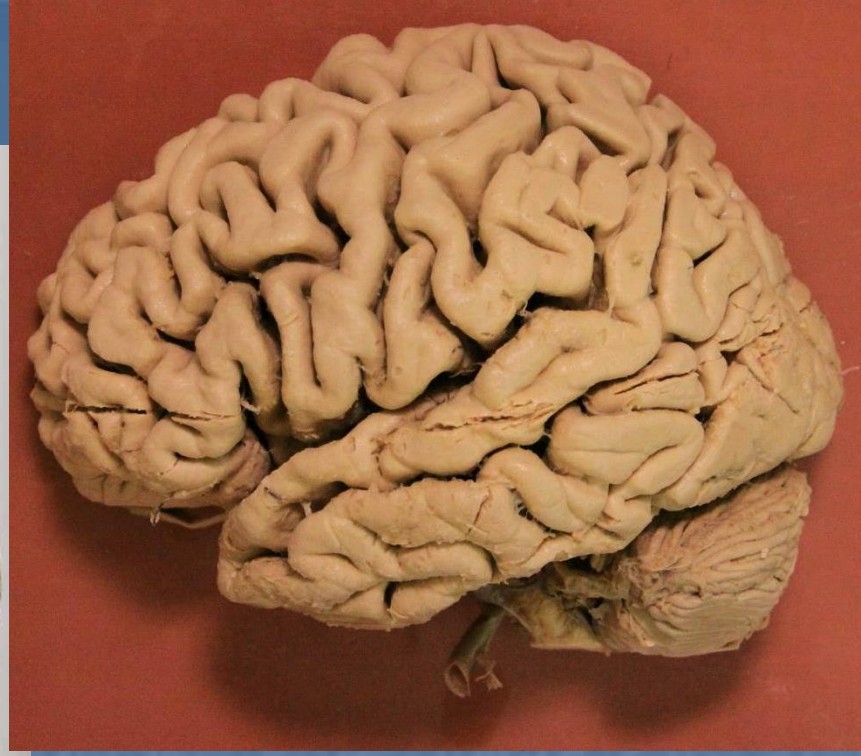

Lobus

Gyrus

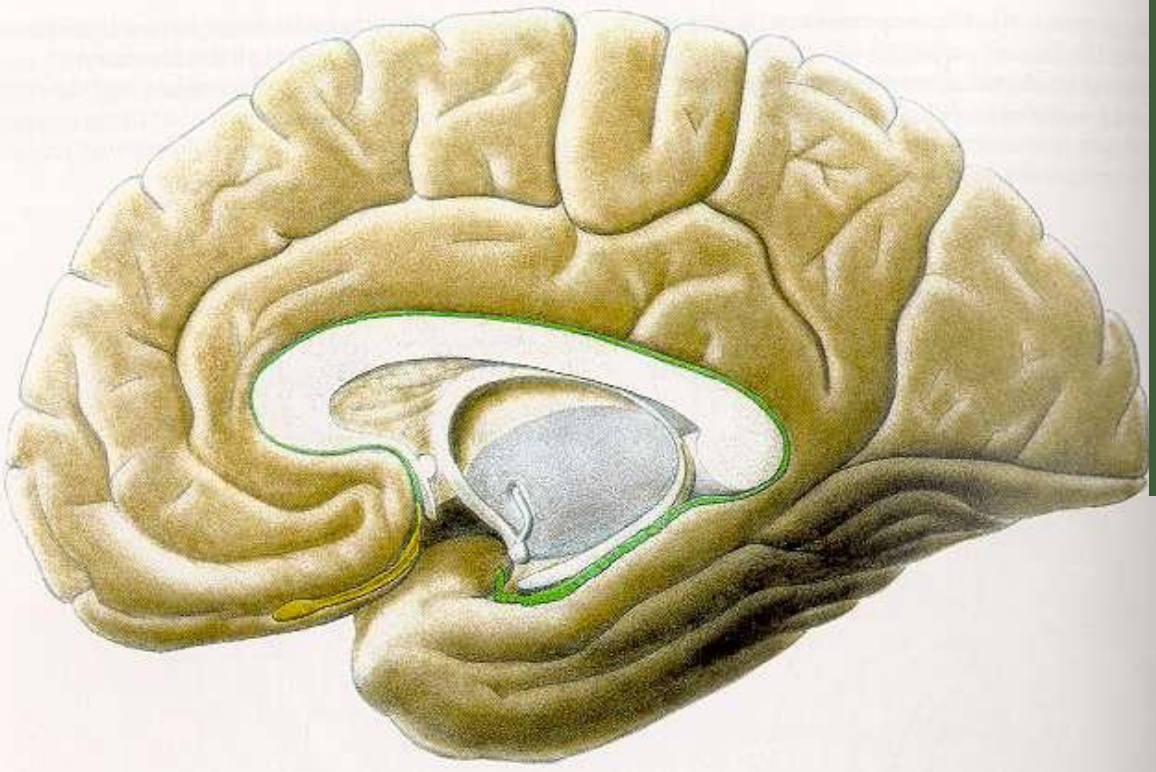

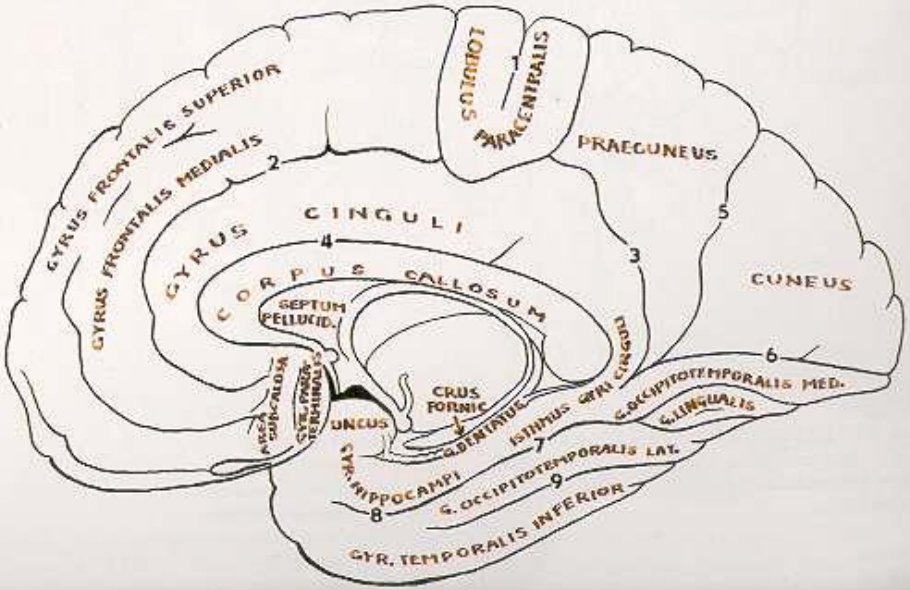
GYRUS FRONTALIS SUPERIOR
GYRUS FRONTALIS MEDIALIS
2
LOBULUS PARACENTRALIS
1
PRAECUNEUS
5
GYRUS CINGULI
4
3
CUNEUS
CORPUS CALLOSUM
SEPTUM PELLUCID.
6
CRUS FORNIC
G. OCCIPITOTEMPORALIS MED.
G. LINGUALIS
ISTHMUS GYRI CINGULI
G. DENTATUS
7
UNCUS
GYR. HIPPOCAMPI
G. OCCIPITOTEMPORALIS LAT.
9
8
GYR. TEMPORALIS INFERIOR

Brodmanova cytoarchitektonická mapa (1907)

52 oblastí

dle typů buněk a jejich uspořádání

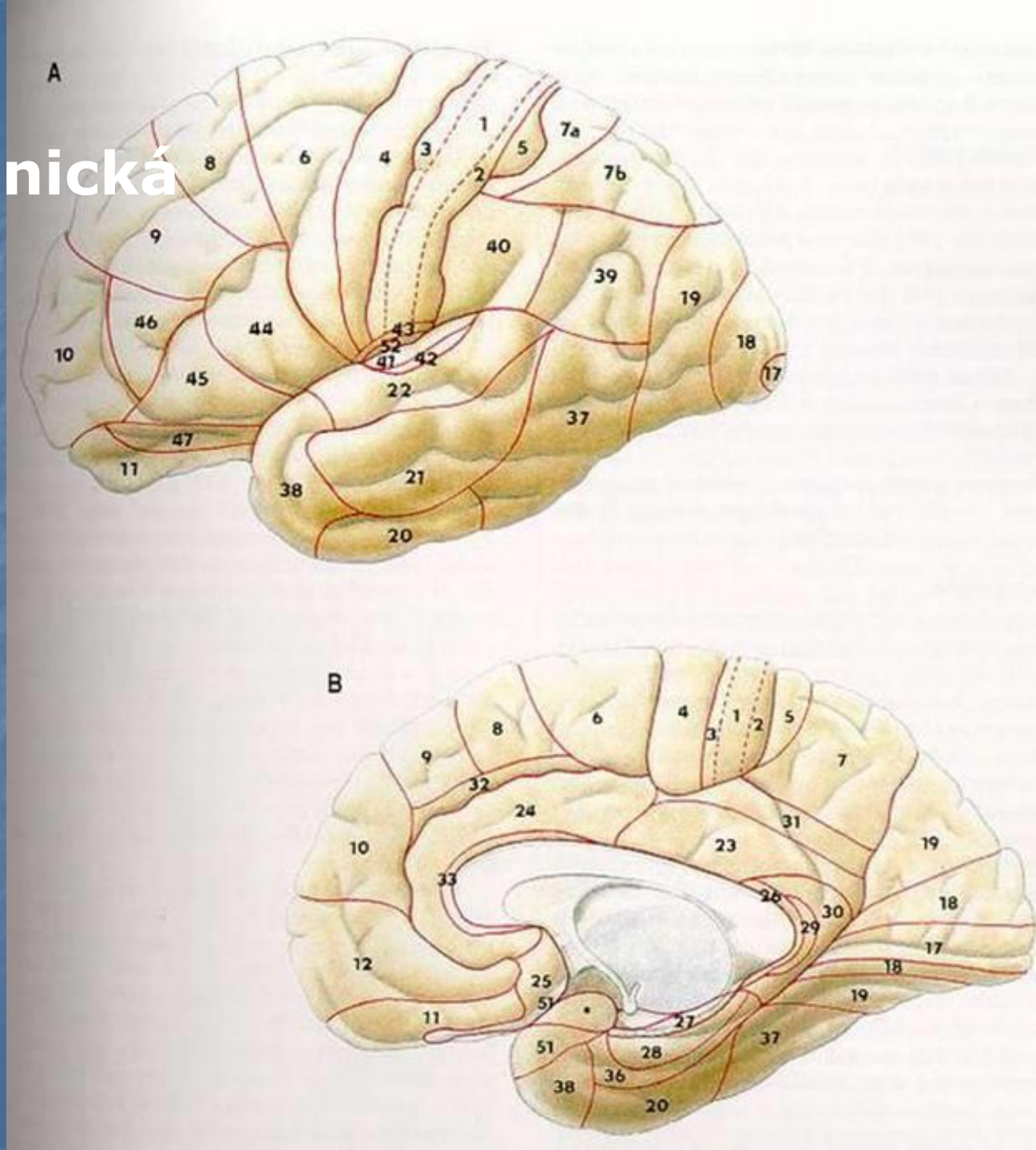

Kůra telencephala

Allocortex - archicortex
- paleocortex - 3vrstvy

Mesocortex - přechodné oblasti
Neocortex - 6 vrstev

Neocortex

1. vrstva - nervová vlákna
2. a 4. vrstva - malé granulární buňky
3. a 5. vrstva - velké pyramidové buňky
6. vrstva - vřetenité buňky

lze vymezit oblasti se stejnou tloušťkou, buňkami, podobného zapojení, neuromediátorů a funkce

Cytoarchitektonické mapy - areae - Brodmann (1907)

52 oblastí

motorické - více 3.+5. vrstva

sensitivní - více 2.+4. vrstva

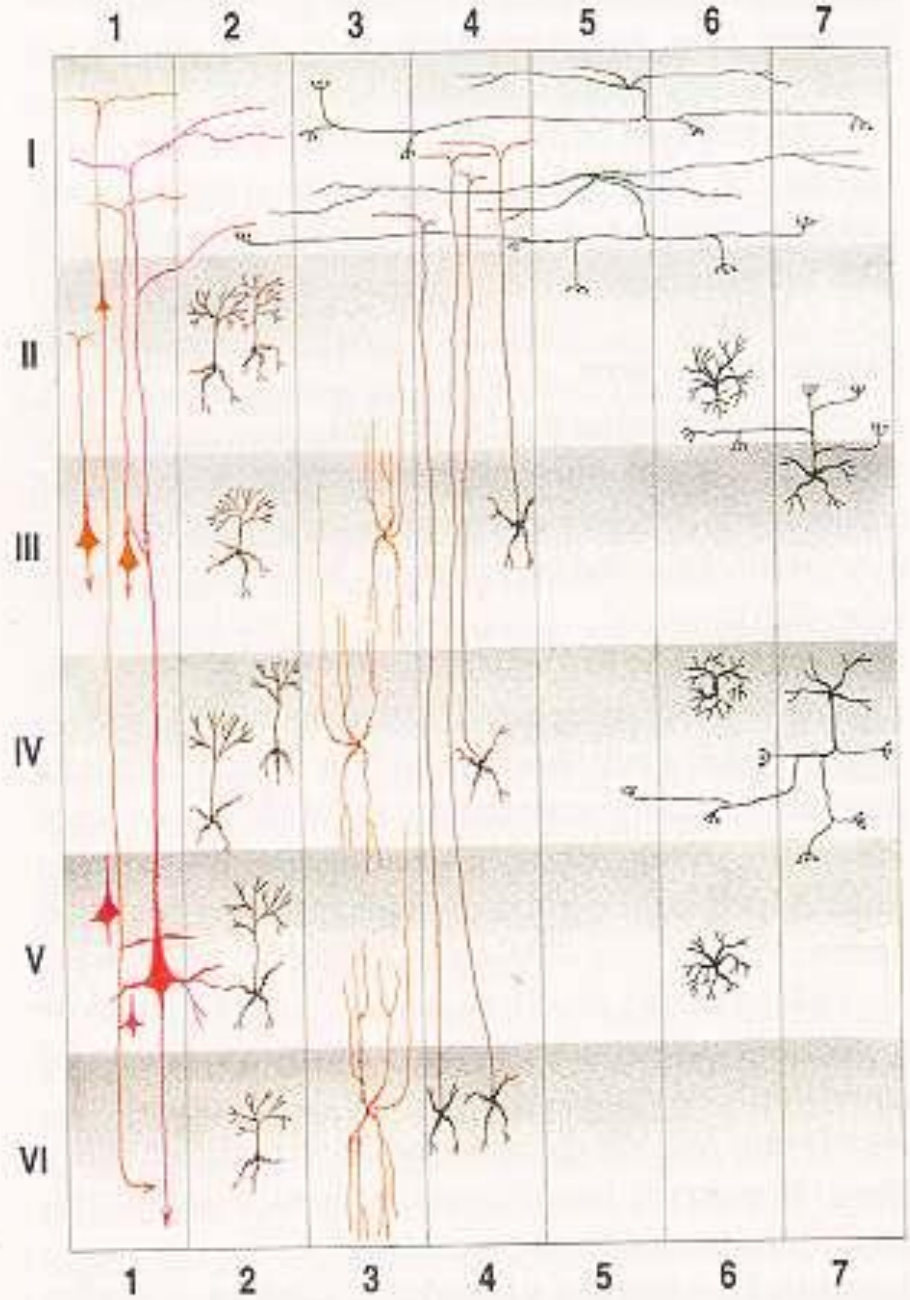
1 2 3 4 5 6 7
I
II
III
IV
V
VI
1 2 3 4 5 6 7

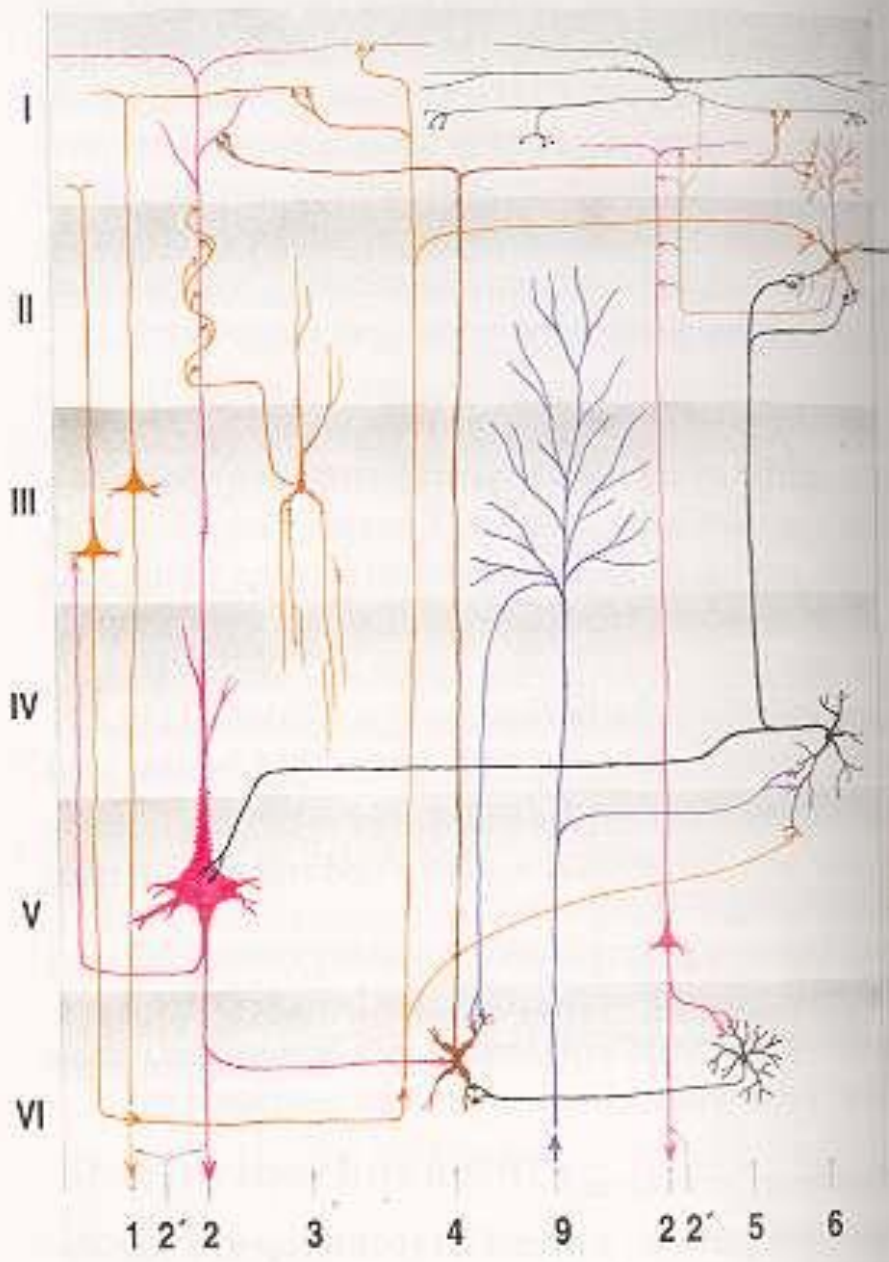
I
II
III
IV
V
VI
1 2′ 2 3 4 9 2 2′ 5 6

A

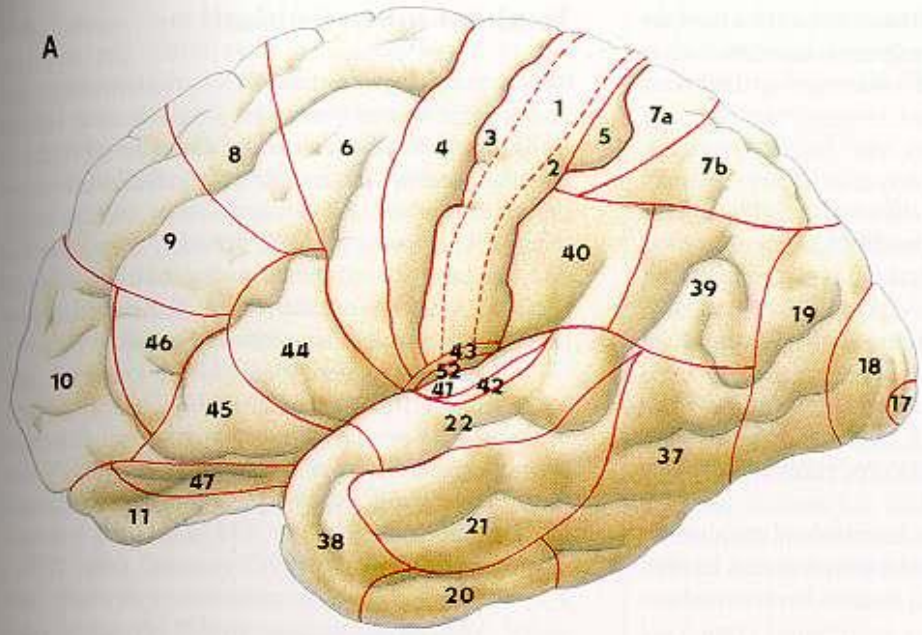
1
2
3
4
5
6
7a
7b
8
9
10
11
17
18
19
20
21
22
37
38
39
40
41
42
43
44
45
46
47
52

B

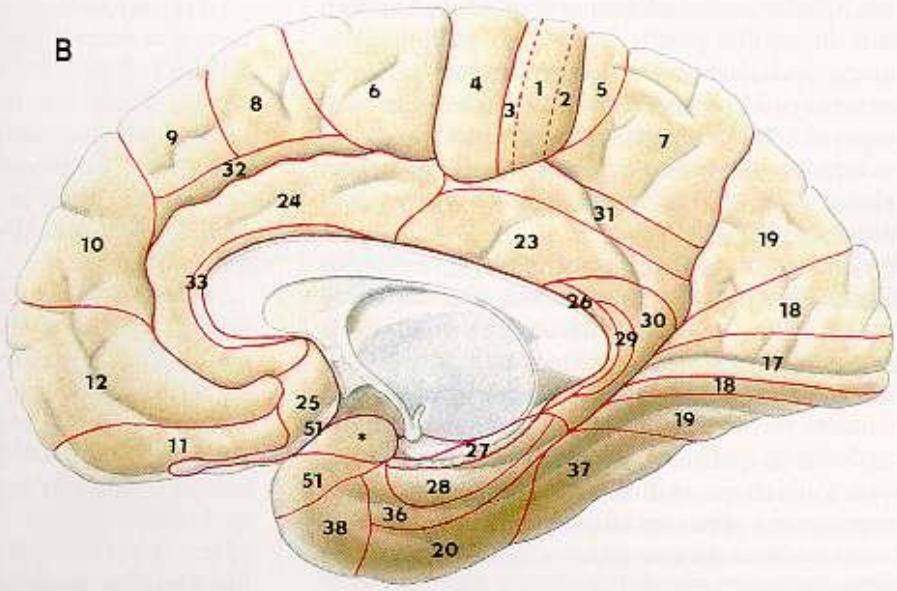
1
2
3
4
5
6
7
8
9
10
11
12
17
18
19
20
23
24
25
26
27
28
29
30
31
32
33
36
37
38
51

Funkční oblasti pro motoriku

M 1 -area 4 - gyrus praecentralis - dráždění - svalové kontrakce na druhostranné polovině těla - chabá obrna

M 2 - area 6 - složitější pohyby hlavy a končetin - příprava a iniciace pohybů
- spastická obrna a zástava řeči

PM - area 6 - příprava pohybu a změna pohybu, spolupráce s okohybným polem u pohybů kde je třeba zrakové kontroly - apraxie

Frontální okohybné pole - area 8 - kontroluje konjugované pohyby očí - deviace bulbů

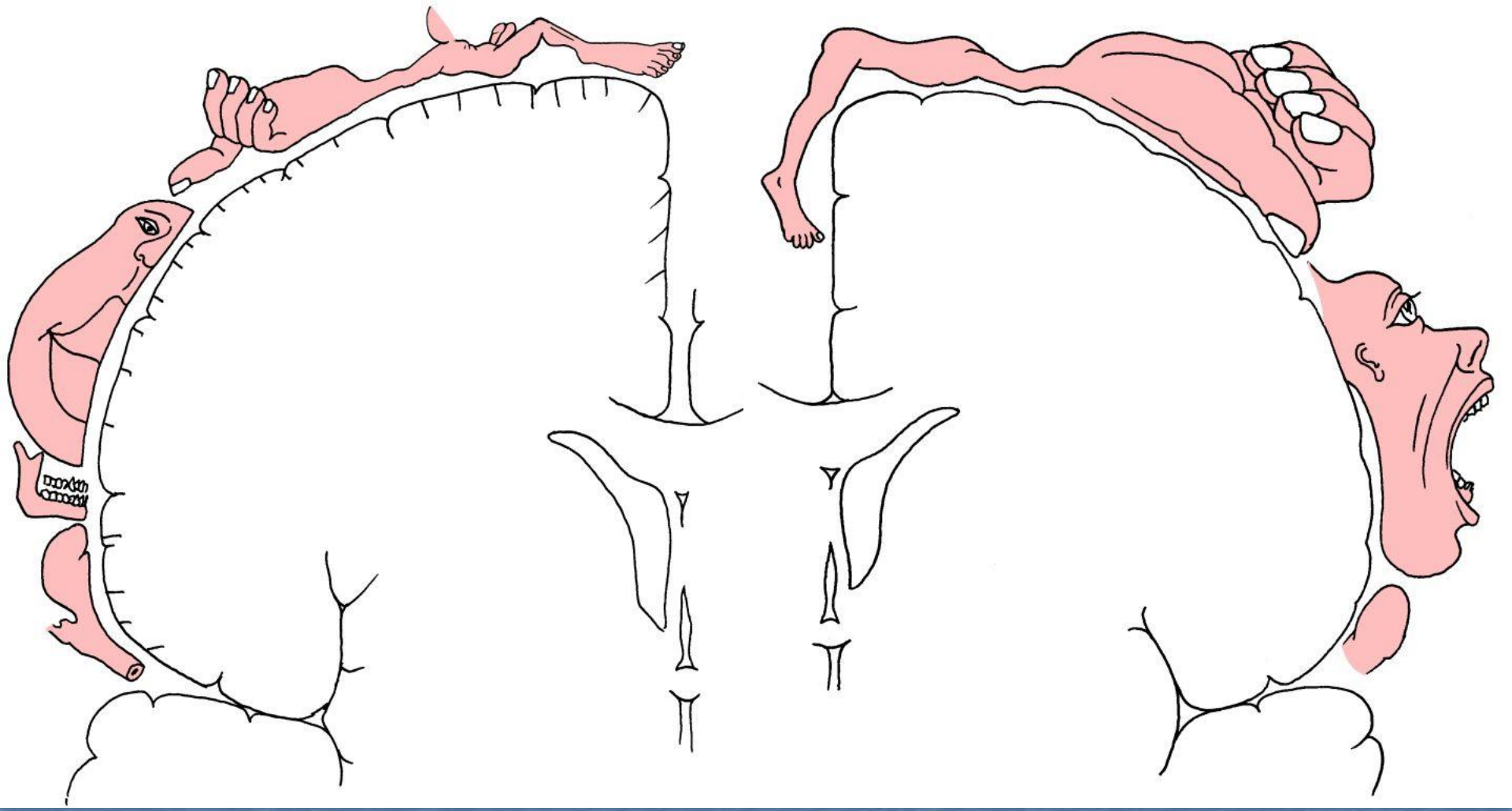

senzitivní a motorický homunkulus

senzitivní a motorický homunkulus

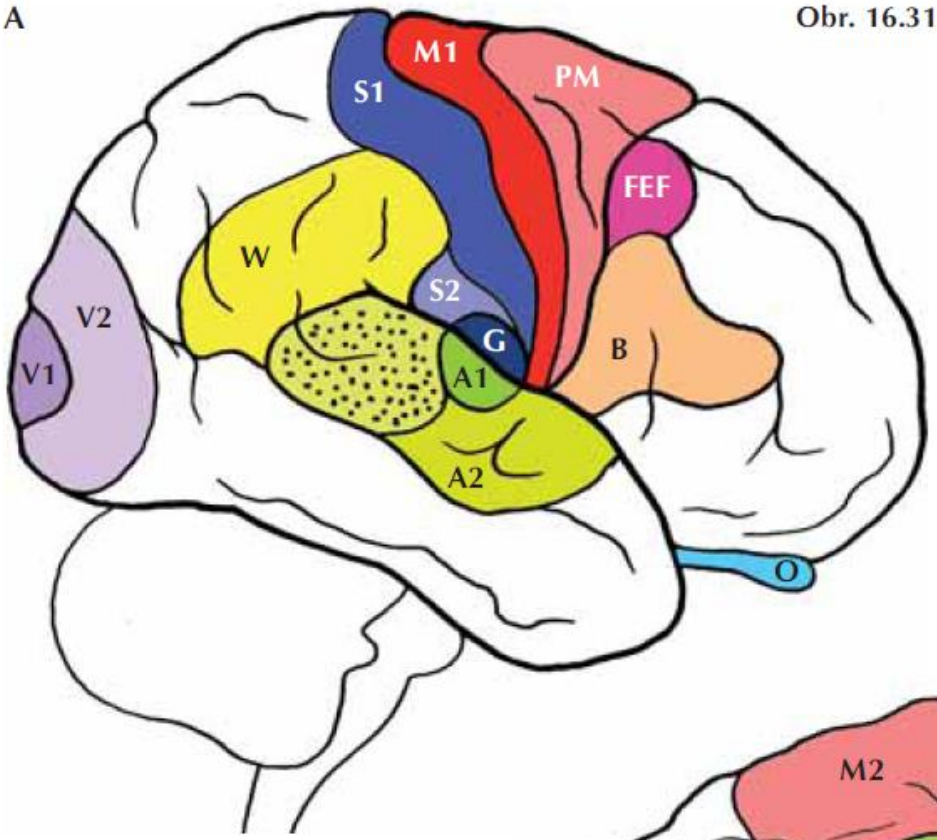

Obr. 16.31. Funkční korové oblasti na laterální (A) a mediální ploše hemisféry (B)

A1 + 2 – sluchová oblast
B – Brocovo řečové centrum
FEF – frontální okohybné pole
G – chuťová oblast
L – limbická oblast
M1 + 2 – motorická oblast
O – čichová oblast
PM – premotorická oblast
S1 + 2 – senzitivní oblasti
V1 + 2 – zrakové oblasti
W – Wernickeho řečové centrum

Tečkovaně na laterální ploše vyznačen průnik sluchové oblasti a Wernickeho senzitivního řečového centra

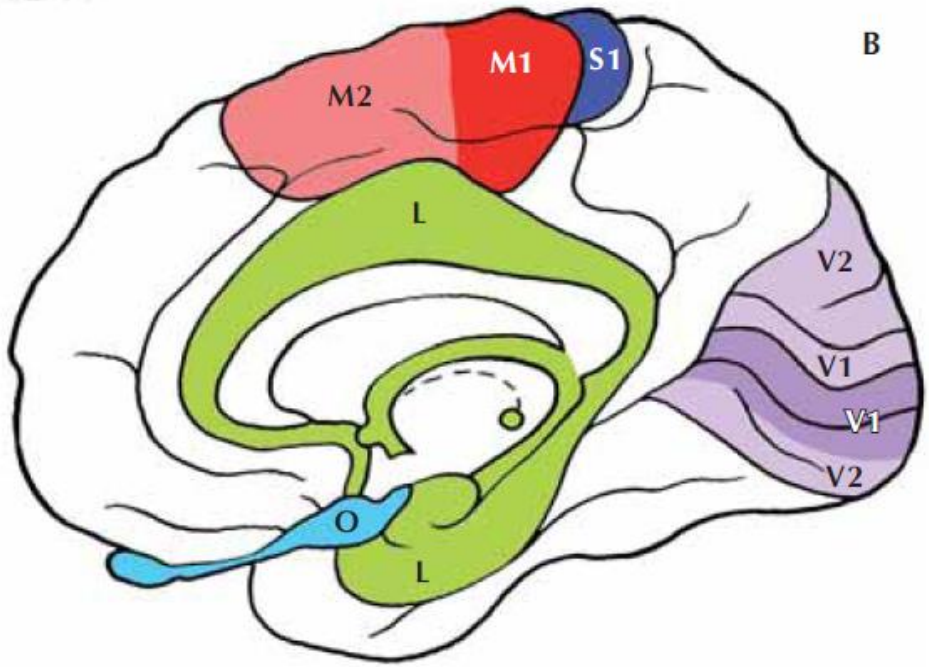

Funkční oblasti pro sensitivitu a sensoriku

Primární sensitivní oblast -area 3,1,2 - drážděním -pocity dotykového čití - druhostranný povrch těla - hypesthesie - sval - kůže - kloub

Sek. sensitivní oblast - area 40 - méně přesné

Zraková oblast - 17, 18, 19 - zrakové vjemy, komunikace s PM a FEF- korová slepota.

Sluchová oblast - area 41,42 - hluchota, nerozumí řeči

Chuťová korová oblast - area 43 - chuťové vjemy

Čichová korová oblast - area 51

Řečová centra

Brocovo motorické centrum - area 44,45 - u praváků vlevo, pro normální fci je třeba M1, M2, PM

expresivní afasie - rozumí , nemluví

Wernickeho sensitivni centrum - area 22, 39,40 - v dominantní hemisféře, spojena s asociačními oblastmi,

nerozumí, mluví nesrozumitelně

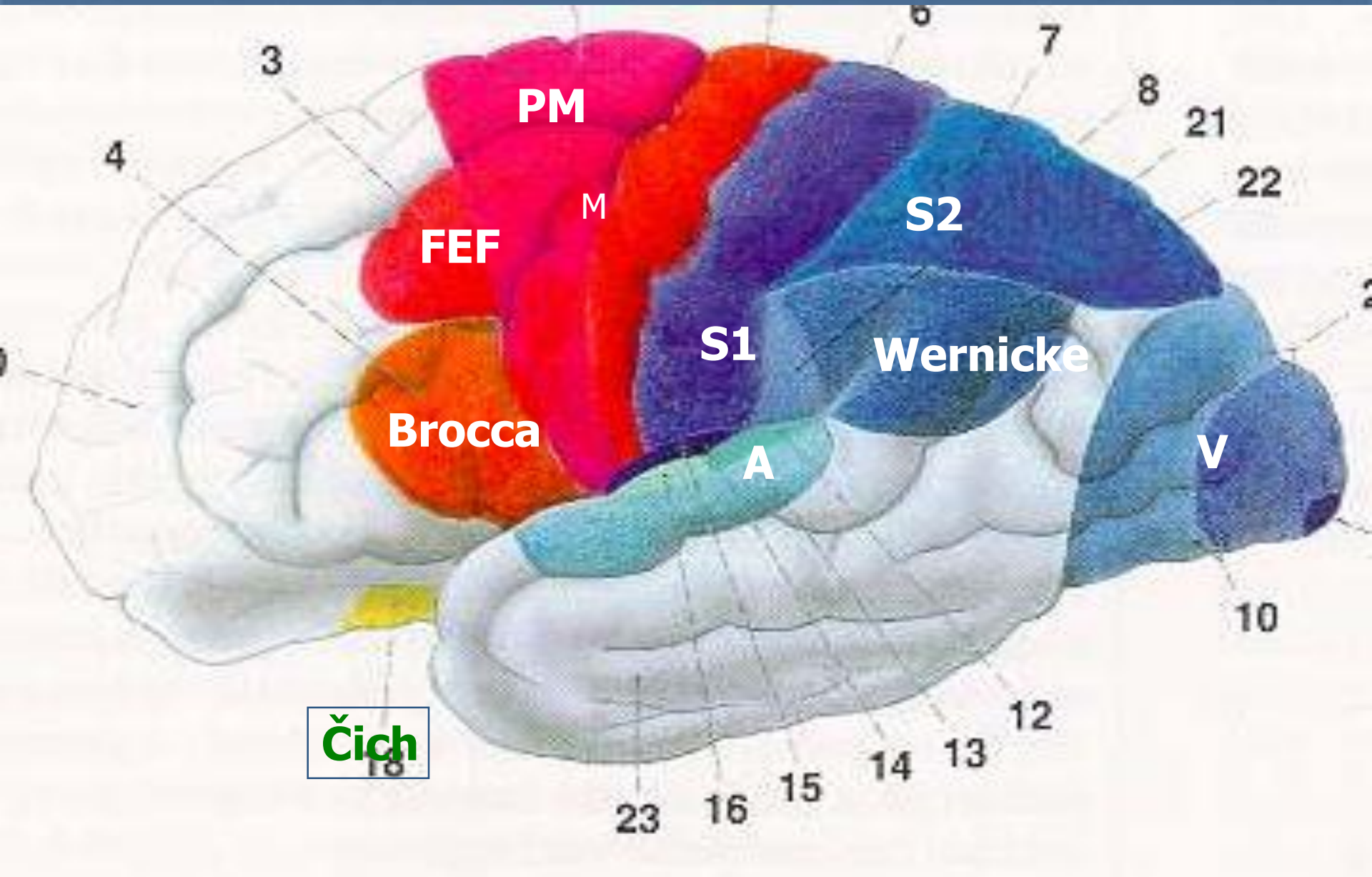
PM
M
FEF
S2
S1
Wernicke
Brocca
A
V
Čich
3
4
6
7
8
21
22
10
12
13
14
15
16
23
18

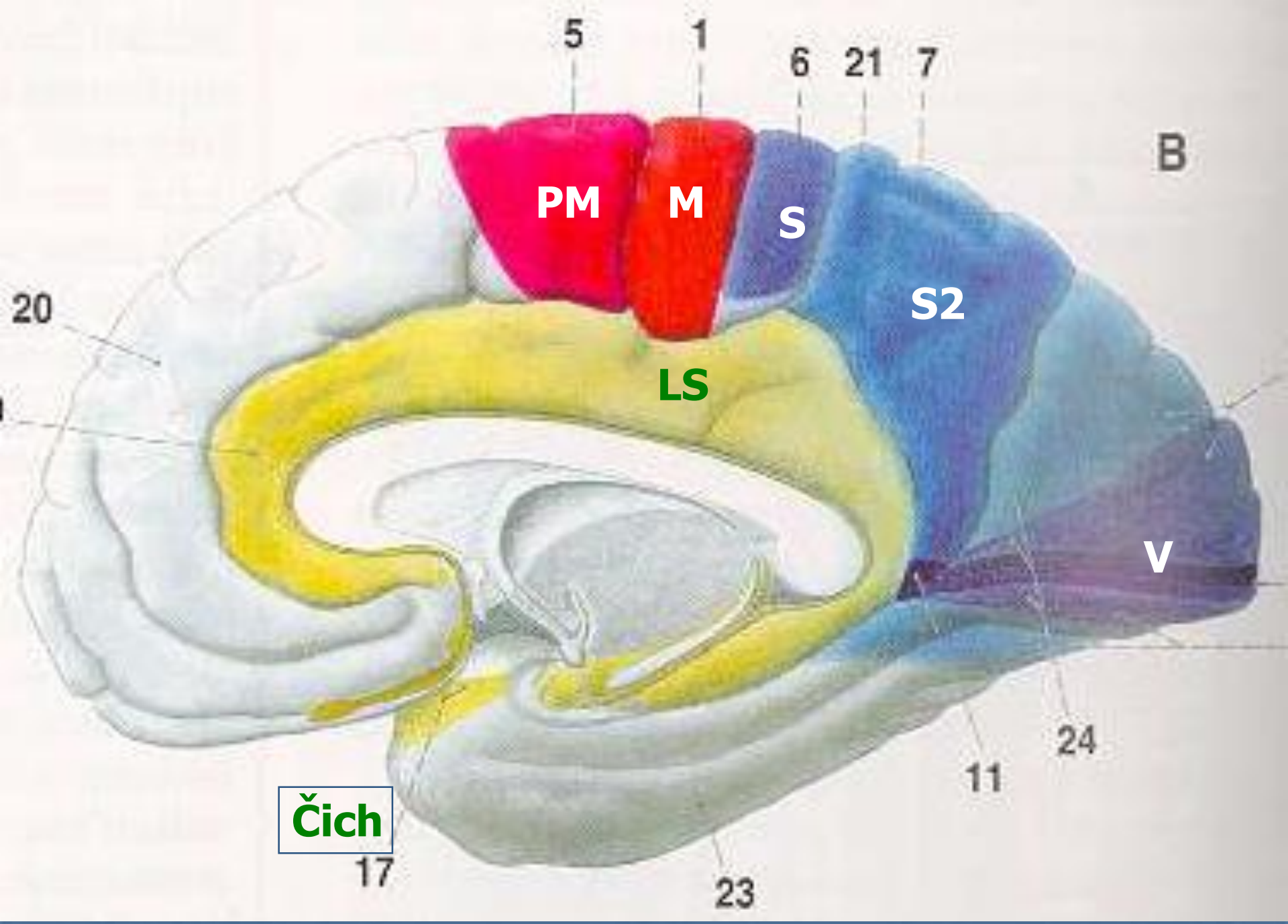
5
1
6
21
7
B
PM
M
S
S2
20
LS
V
24
11
Čich
17
23

Asociační korové oblasti

integrace somatosensitivní, zrakové a sluchové P+T+O

Prefrontální korová oblast - spoje s Th, limbickým systém a RF

Poškození - apatie, nezájem o vlastní osobu, emoční labilita

Klinické poznámky

Klasický popis důsledků poranění frontálních laloků vychází z popisu poranění, která utrpěl Phineas Gage v roce 1848. Phineas Gage, třiadvacetiletý předák skupiny železničních dělníků, utěsňoval 13. září 1848 kovovou tyčí nálož. Následný výbuch vymrštil 3 cm silnou, 109 cm dlouhou tyč, která mu prošla horní čelistí, očnicí a lebeční klenbou z levé strany a dopadla o mnoho metrů dále. Gage nabyl krátce po nehodě vědomí, mluvil, s pomocí byl schopen chůze. Následky úrazu přežil, zemřel r. 1861. Jeho lebka se uchovala. Současné vyšetření Gageovy lebky prokázalo, že měl poškozenou pravou i levou prefrontální oblast, a že porucha jeho rozhodování i zpracování emocí souvisela s poškozením těchto oblastí (Damasio H. et al., Science 265, str. 1159, 1994). Před úrazem byl Gage odpovědný, inteligentní, sociálně zralý jedinec. Po úrazu se tělesně zotavil. Poruchami pohybu ani řeči netrpěl, neměl porušenou inteligenci, učení ani paměť, zůstal statný. Změnu jeho chování popsal v Bostonském lékařském věstníku v roce 1868 doktor J. Harlow. Jeho zpráva se stala klasickým popisem změny osobnosti související s poškozením čelních laloků mozku: »Jeho fyzické zdraví je dobré, řekl bych, že se zotavil. Ekvilibrium, neboli rovnováha mezi jeho intelektovými a animálními vlastnostmi se však zdá zničená. Je vrtkavý, neuctivý, někdy si libuje v nejhorších sprostotách, což dříve jeho zvykem nebylo… je bez jakýchkoli ohledů ke svým bližním, nesnáší korekci nebo radu, jestliže jsou v konfliktu s jeho tužbami. Někdy je tvrdošíjný a zatvrzelý, přesto rozmarný a nerozhodný, vytváří mnoho plánů budoucí činnosti, které stejně rychle, jako je vytvořil, opět opouští ve prospěch plánů dalších, jež se mu zdají vhodnější. Ve své intelektové kapacitě je dětinský a přitom má animální vášně silného muže. Před svým poraněním, i když neměl školy, byl vyvážené mysli a lidé, kteří jej znali, jej považovali za chytrého a obratného obchodníka, velmi vytrvalého při výkonu všech činností, které si naplánoval.

V tomto smyslu se jeho mysl zásadně změnila, takže všichni jeho přátelé a známí říkají zcela jednoznačně, že tento muž již není Gage.«

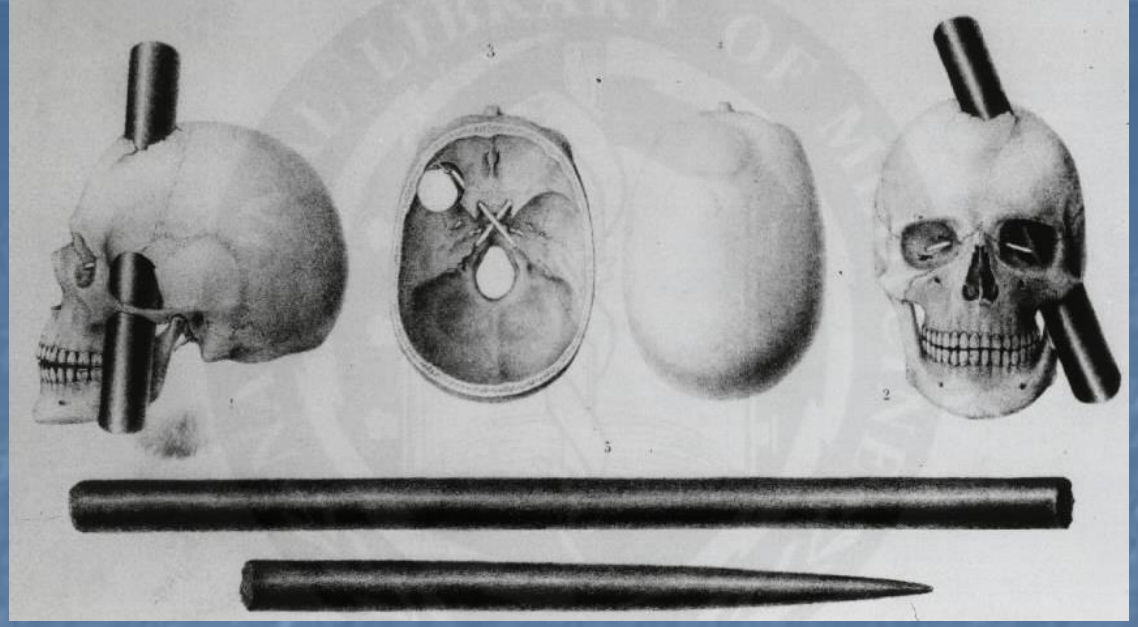

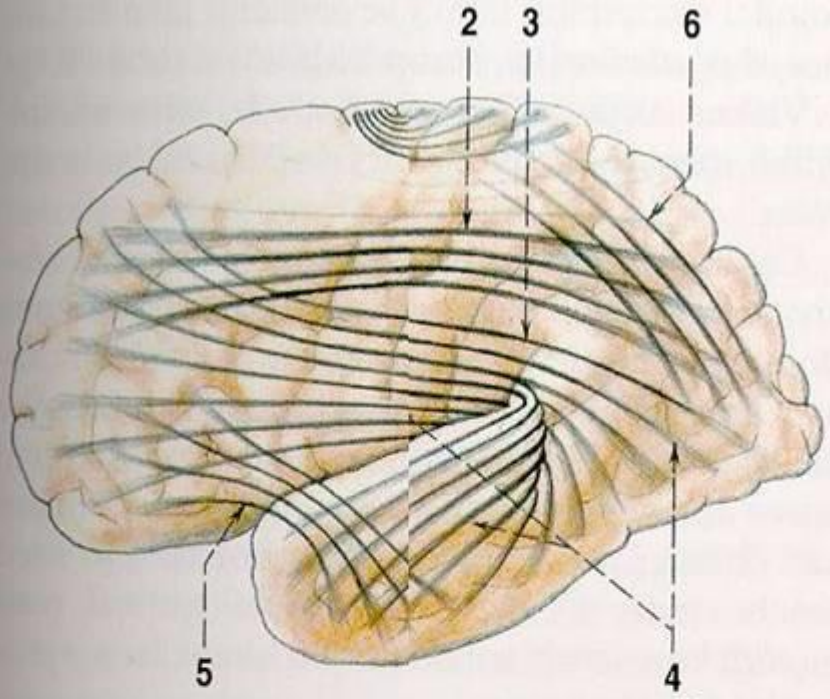
2
3
6
5
4

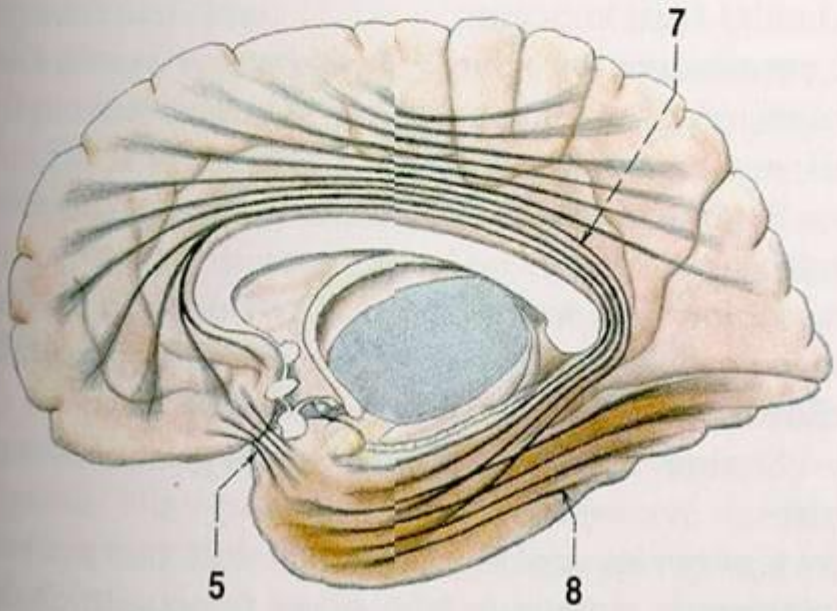
7
5
8

Dominance hemisfér

některá centra jen jednostranně

levá - řeč, pohyby a pocity pravé poloviny těla, logika

pravá - syntesa smyslových podnětů, prostorová představivost, emoce

Paleocortex - bulbus olfacorius, čichová dráha a čichové oblasti, u člověka malé, u zvířat rozvinuto

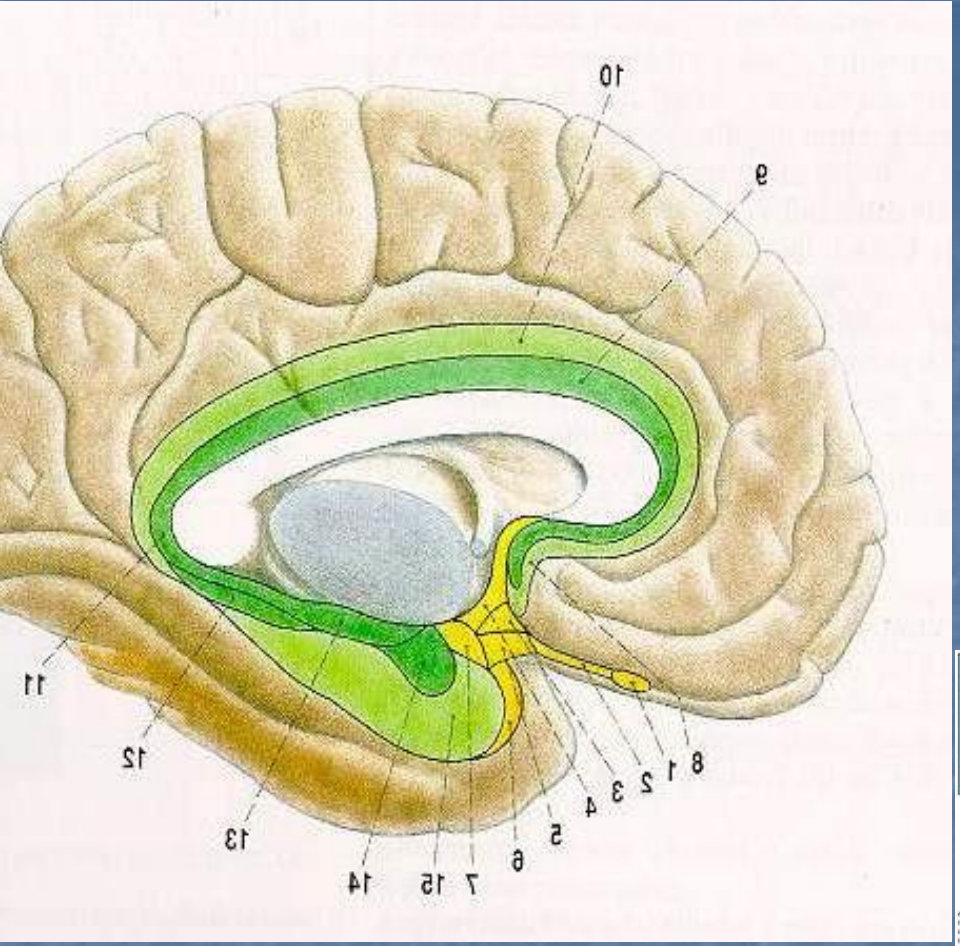

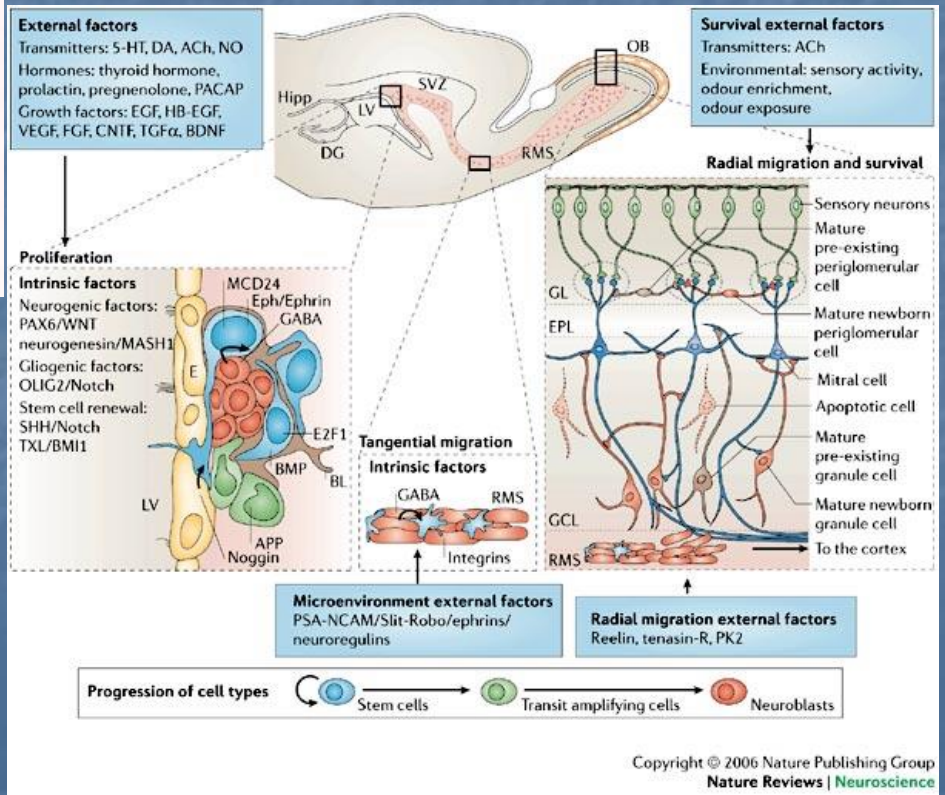

Žlutě – paleokortex,
zeleně - archikortex

Archicortex - původně mediálně, vývojem zatlačeno do hloubky temporálního laloku a na jeho dolní okraj

- subiculum, cornu Amonis, gyrus dentatus
- zapojeno do okruhů limbického systému

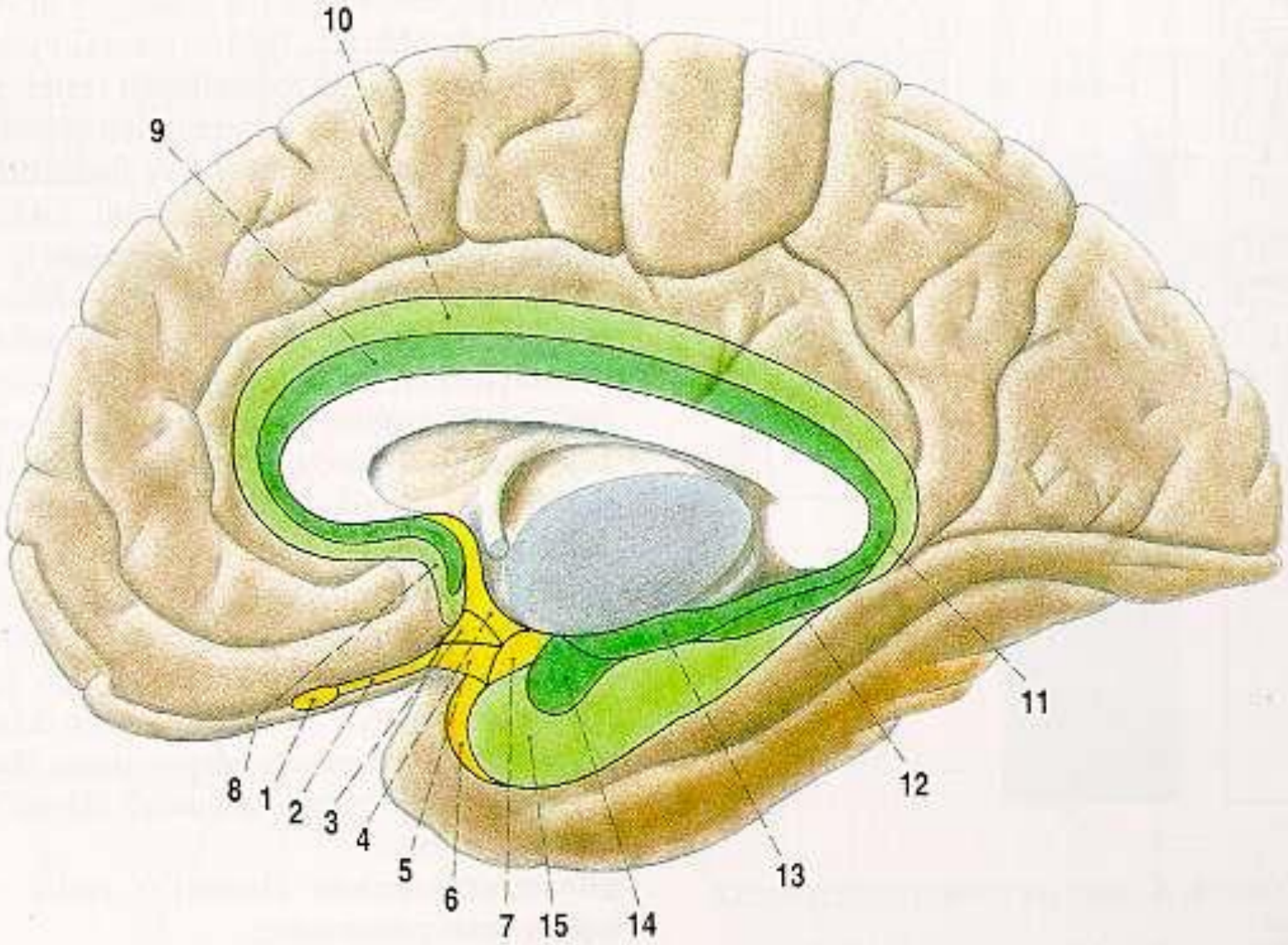

Žlutě – paleokortex, zeleně - archikortex

Limbický systém

kůra limbického laloku

(hippocampus, g. parahippocampalis, g. cinguli)
limbická jádra telencephala (amygdala, nc. accumbens)

V širším pojetí také **útvary diencephala** (jádra thalamu - nc. anteriores, nc. mediales, nc. habenulae, jádra hypothalamu – nc. mammillares)

cholinergní a aminergní **jádra telencephala a kmene**

LS je **sídlem paměti a zdrojem motivací a emocí**. Ty se promítají do chování ovlivněním motorického a autonomního systému

Limbickou odpovědí je **afektivní chování**: sociální chování- strach, vztek, agrese, potěšení, odpor, nebezpečí, **motivace** - hlad, žízeň, sex, **sexuální a reprodukční chování**

Zničení hipokampu- ztráta schopnosti se učit a pamatovat si, konsolidace vjemů
Zničení amygdaly – ztráty rozlišování emotivního náboje věcí

Limb. systém **má tři efektorové systémy**, kterými ovlivňuje chování a projevuje emoce:

neuroendokrinní (amygdala, hypothalamus, adenoghypofýza),

autonomní (amygdala, hypothalamus, prepangliový neuron v kmeni a míše),

somatomotorický (hippokampus, amygdala, RF) **a limbický okruh bas. ganglií**

V LS není lokalizována žádná samostatná somato- či visceromotorická funkce neboť smyslové orgány nemají do LS přímý vstup, jen integrované a asociované multimodální podněty.

Pod vlivem limbického systému je ventrální striatum a pallidum a hypothalamus.

LS je část CNS, ve které vzájemně komunikuje asociační kůra s jádry diencephala.

Septum, amygdala a hypothalamus ovlivňují afektivní chování a vegetativní funkce,

hipokampus umožňuje učení a paměť

Amygdalární okruhy:

amygdala→nc. mediodorsales thalami→asoc. frontální a temporální kůra

(přepojovací stanice mezi kůrou (čichovou a asociační frontální a temporální) a hypothalamem (z něho na adenohypofýzu a vegetativní reakce) a také na RF. Dává neutrálním vjemům emoční náboj)

Poškození nebo stimulace amygdaly v projevech chování

Mírnost a zklidnění (nebo spíše ztráta agresivity a obranného chování) jsou nejvýznamnější důsledky oboustranného zničení amygdaly u opic. Ve skutečnosti jsou redukovány *všechny* výrazy emocí. Na rozdíl od normálních opic, opice s poškozenou amygdalou nejeví známky strachu, ani když jsou např. vystaveny přítomnosti hada. Tato zvířata navíc nevyhledávají kontakt s ostatními členy skupiny a stávají se sociálně izolovanými. Úplné vysvětlení těchto symptomů zatím neexistuje, dá se však předpokládat, že jde o ztrátu působení amygdaly na hypothalamus a na autonomní a motorická centra mozkového kmene (mimo jiné na substantia grisea centralis). Senzorické informace (jako uvedený pohled na hada) sice dosáhnou vědomé úrovně, nejsou však schopny vyvolat normální projevy emočního chování. Symptomy navíc pravděpodobně souvisejí s přerušením spojů z amygdaly do mozkové kůry. Normální integrace kognitivního a emočního zpracování informace je tak porušena.

Pacientka s bilaterální destrukcí amygdaly (popsaná britským psychiatrem R. Jacobsonem, 1986) může sloužit jako ilustrace. Pacientka vypadala klidně a uvolněně a měla normální tep i v situacích, které u ní vyvolávaly velký strach a ze kterých měla snahu utéci. Lze předpokládat, že spojení mezi emocí a emocionální reakcí bylo u této pacientky přerušeno (viz kapitolu 19, část „Emoce a emoční reakce").[2] Jiní, podobně postižení pacienti měli potíže s rozeznáním *emočního výrazu tváře* jiných lidí, zvláště pak výrazu *strachu*. Je zajímavé, že na rozdíl od normálních osob si tito pacienti nedokázali zapamatovat události nebo podněty s emočním nábojem lépe než indiferentní události. Bylo to prokazováno např. projekcí filmů s emočně neutrálními scénami a scénami, které vyvolávaly emoce.

Řada změn chování byla pozorována *u zvířat* s implantovanými elektrodami po *elektrické stimulaci amygdaly*. (V těchto pokusech jsou elektrody zavedeny a upevněny k lebce v celkové narkóze. Po probuze-

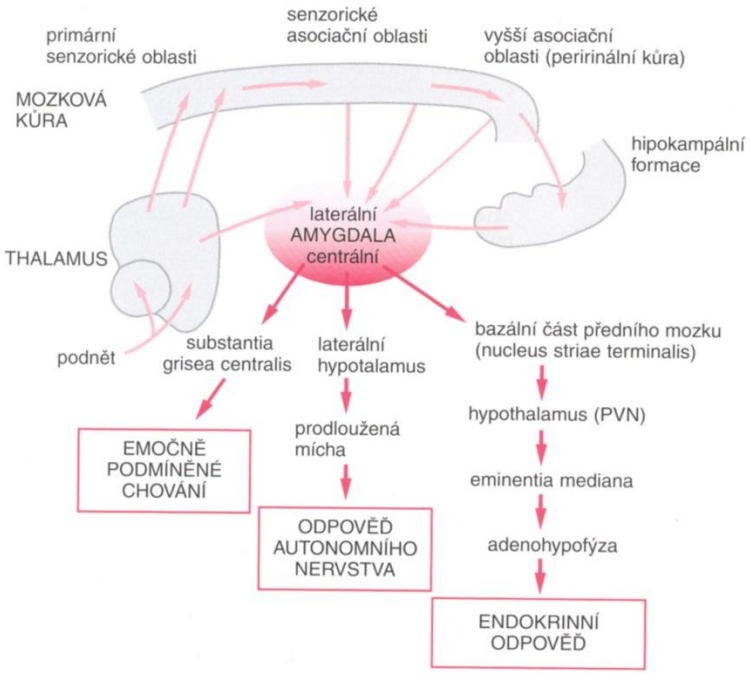

Obr. 20.6. Amygdala a podmíněná strachová reakce. Neuronální základ reakce vyvolané podmíněným podnětem (zvuk) sdružovaným s elektrickým drážděním tlapky. Spojení amygdaly se senzorickými asociačními oblastmi je podmínkou pro diskriminační aspekty analýzy podnětu, spoje s hipokampem zprostředkovávají kontextuální podmiňování. Podle: LeDoux, 1995

Hipokampální spoje: korové, vnitřní, podkorové

Základní schéma (Papezův okruh) : Fornix hippocampi → corp. mamillare→ nc. anteriores thalami→gyrus cinguli→gyrus parahippocampalis→for. hippocampi)

Hlavní eferentní výstup:
1) do asociační kůry přes entorhin. kůru, gyrus parahippocampalis a g. cinguli,
2) přes fornix do nc. anteriores thalami ,do septa, hypothalamu, do tegmenta

Proslulý případ pacienta H. M.

Pacienti s bilaterálním poškozením mediální části temporálního laloku mají výraznou anterográdní (a často i méně těžkou retrográdní) amnézii. Scoville a Milner (1957) popsali nejslavnější případ tohoto druhu v padesátých letech dvacátého století. V objemné literatuře o výsledcích testů, kterým byl podroben, je tento pacient nazýván H. M. Podstoupil chirurgickou léčbu těžké epilepsie, při které mu byla bilaterálně resekována mediální část temporálních laloků. Takto vytvořená léze nejpravděpodobněji zahrnovala hipokampální formaci, přilehlé části gyrus parahippocampalis, uncus a amygdalu. Epileptické záchvaty se staly méně četné, ale naneštěstí se objevila výrazná, trvalá anterográdní amnézie. Zpočátku měl i výraznou retrográdní amnézii, ta se však postupně zlepšovala až k datu přibližně jeden rok před operací. Dobře si pamatoval adresu svého bydliště před operací, když se však později přestěhoval, nikdy se nenaučil novou adresu. Snadno si vzpomínal na písničky, které se naučil před operací, ne však na ty, které prvně slyšel až po operaci. Nikdy se nenaučil, kde má ve svém novém domě sekačku na trávu. Krátce po tom, co dojedl oběd, mohl začít s novým jídlem, aniž si pamatoval, že už jedl. Jeho inteligence měřená různými testy však zůstala nezměněna proti stavu před operací a jeho schopnost abstraktního uvažování byla normální. Zajímavé přitom bylo, že jeho schopnost naučit se nové pohybové dovednosti byla mnohem lepší než schopnost zapamatovat si tváře, slova a podobně.

Všechny popsané poruchy paměti se týkaly událostí, které nastaly před nějakým časem – jednalo se tedy o poruchy dlouhodobé paměti. Krátkodobá paměť pacienta H. M. však obdobným způsobem poškozena nebyla. Byl například schopen rozpoznat určité slovo mezi devíti jinými, které slyšel před 40 vteřinami.

Pacient H. M. jednou popsal svůj život takto: „Každý den existuje sám o sobě, bez ohledu na radosti nebo starosti, které jsem měl.“ Bez dlouhodobé paměti ztrácíme kontinuitu života.

Může samotné zničení oblasti CA1 vyvolat anterográdní amnézii?

Zola-Morgan a jeho spolupracovníci (1986) popsali zajímavý případ, který podporuje názory o významu samotného hipokampu pro učení a paměť. Pacient nazývaný R. B. prodělal během srdečního chirurgického zákroku epizodu mozkové ischemie. Od té doby měl mírnou anterográdní amnézii, která trvala až do jeho smrti – o pět let později. Pacient nebyl zjevně intelektuálně poškozen. Přestože jeho amnézie byla mnohem lehčí než u pacienta H. M., měl i tento pacient velké problémy pamatovat si události z předchozího dne. Během návštěvy svého lékaře byl schopen vyprávět stejnou příhodu několikrát v krátkých intervalech. Histologické vyšetření jeho mozku ukázalo výrazné poškození hipokampu a, co je zvláště zajímavé, poškození bylo omezené jen na oblast CA1 (oboustranně), kde byly téměř úplně zničeny pyramidové buňky (obr. 20.12). To, že oblast CA1 je zvláště zranitelná (ischemií), bylo popsáno již v devatenáctém století na základě nálezů u pacientů s epilepsií. Mechanizmus poškození asi spočívá v nadměrném výdeji glutamátu, který aktivuje NMDA-receptory (viz kapitolu 4, část „Ischemické poškození buněk“). Jako možné vysvětlení těch výrazných symptomů pacienta R. B. způsobených zdánlivě malým poškozením hipokampu Zola-Morgan navrhl hypotézu, že destrukce oblasti CA1 (v celé své délce) účinně přeruší přenos signálu hipokampem, a tak jej izoluje od okolního mozku (obr. 20.12).

Chemické systémy

Základem přenosu vzruchů v synapsích je uvolnění mediátoru. Je vyvoláno akčním potenciálem. Mediátor se váže na receptor. Receptorem je protein membrány nervové nebo jiné buňky (svalové).

Klasické, rychle působící mediátory jsou malé molekuly (aminy, aminokyseliny).
V kolokalisaci s klasickými mediátory se vyskytují mediátory s velkou molekulou (neuropeptidy) a s pomalým a dlouhodobým účinkem.

Ke klasickým mediátorům patří:
acetylcholin, katecholaminy (adrenalin, noradrenalin, dopamin), indolaminy (serotonin, histamin).
Peptidy - substance P, enkefaliny, endorfiny.
Plyny - CO, NO

Modulátory - peptidy, které se nacházejí v synapsích současně s dalšími mediátory.

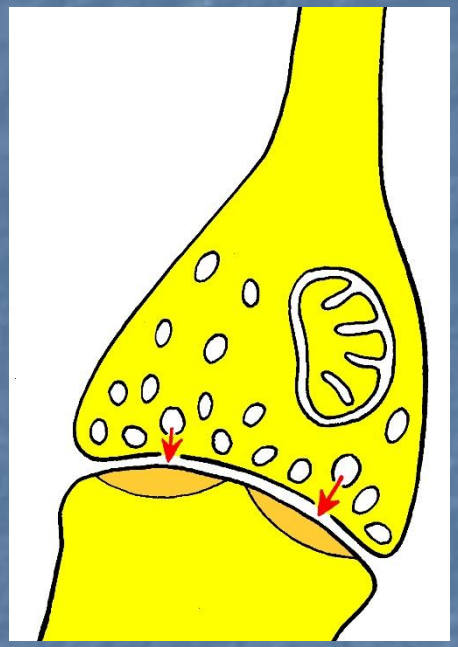

Cholinergní systém(Ch 1-6)

acetylcholin - nemá jednotnou funkci,
je mediátorem motorických a vegetativních funkcí, učení a paměti,
je excitačním mediátorem, ale podle receptoru může působit i inhibičně.
Výskyt: v projekčních neuronech i interneuronech archicortexu, neocortexu a retikulární formaci,
úbytek: poruchy paměti, Alzheimerova choroba

Monoaminy

katecholaminy (adrenalin, noradrenalin, dopamin)

A 1 - 16 v kaudorostrálním pořadí, mají převážně excitační vliv

s výjimkou adrenergních jsou jejich jádra pigmentovaná,

indolaminy (serotonin, histamin) (B1 - 9) jsou převážně inhibiční mediátory

Adrenergní systém (C1 - 3)

ve formatio reticularis

Noradrenergní systém (A 1 - 7,)
je lokalisován ve formatio reticularis (A1-5) a pod locus coeruleus (A 6,7),
distribuován do celého CNS: V kůře se podílí na zvyšování pozornosti - arousal reaction
ovlivňuje dýchání a kardiovaskulární systém.
Degenerace v locus coeruleus - demence

Dopaminergní systém (A 8 - 10)

dopamin je nutný pro funkčnost extrapyramidální motoriky,

(A9) - subst. nigra compacta - cestou tr. nigrostriaticus do striata,

projev poruchy je m.Parkinson (akinese, tremor, rigor) z degenerace nigrostriatového systému.

Je-li postižen i systém A10, pak i demence.

(A10) - area tegmentalis ventralis - přes tr. telencephalicus medialis do frontální kůry, do limbické kůry, amygdaly a septa.

Uvolňování dopaminu touto cestou je podkladem reward mechanismu:
příjemný pocit provází některé přirozené podněty jako odměna,
některé látky (opiáty, kokain, alkohol) mohou tyto podněty nahradit a vyvolat podobný pocit, stoupá přitom uvolňování dopaminu a je blokován výdej serotoninu - neurobiologický substrát drogové závislosti.

Serotoninergní systém

z rafeálních jader (B1 - 9) je distribuován do celého CNS,
serotonin v CNS působí převážně inhibičně (podle typu receptoru)
široké spektrum působnosti:
v míše inhibuje neurony sympatiku a přenos bolesti v zadním rohu,
ale aktivuje motoneurony,
ovlivňuje regulaci teploty, sexuální chování, příjem potravy, prokrvení mozku,
má vliv na regulaci spánku,
pokles hladiny serotoninu provází endogenní deprese

IAA

Glycin - míšní neurony, blokáda strychninem - křeče

GABA - nejdůležitější inhibiční mediátor
je obsažen v interneuronech a v projekčních neuronech celého CNS

EAA

Glutamát, aspartát - excitační mediátor
pyramidových projekčních neuronů kůry mozku a mozečku,
neuronech a interneuronech sítnice,

v hippokampu.

Dutiny centrálního nervstva

- Canalis centralis medulae spinalis
- Ventriculus quartus
- Aquaeductus mesencephali
- Ventriculus tertius
- Foramen interventriculare
- Ventriculi laterales

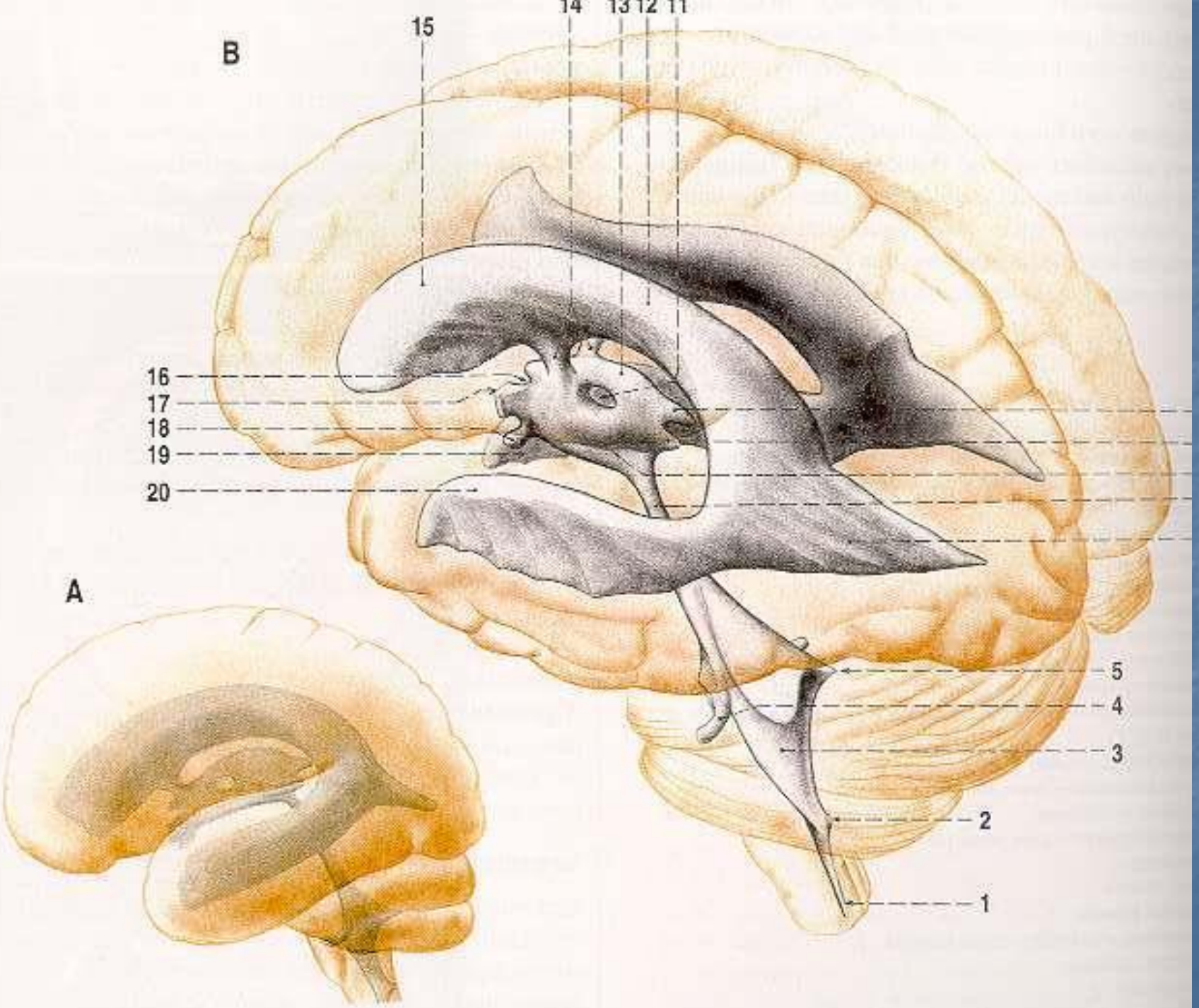
B
A
15
14
13
12
11
16
17
18
19
20
5
4
3
2
1

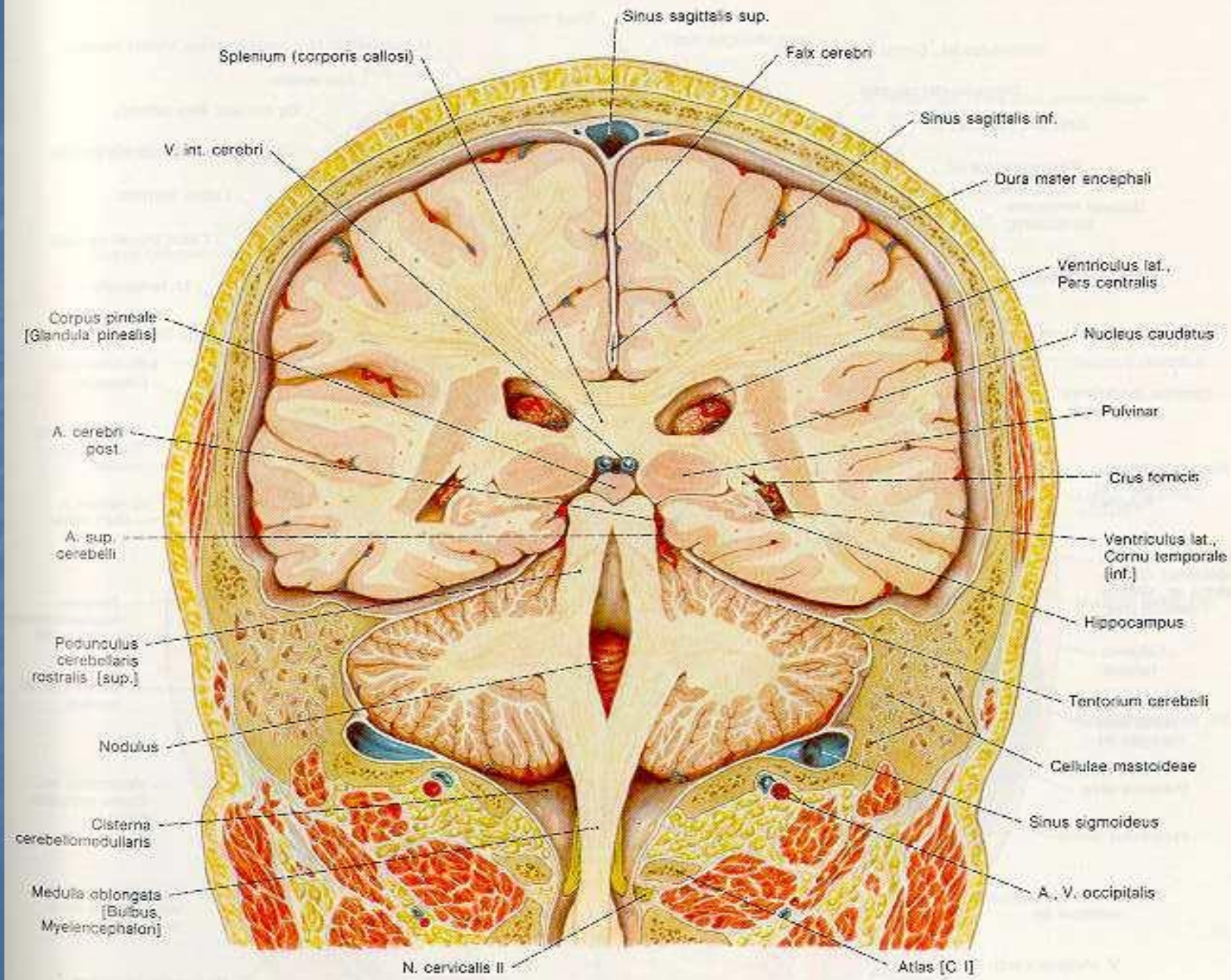
Sinus sagittalis sup.
Splenium (corporis callosi)
Falx cerebri
Sinus sagittalis inf.
V. int. cerebri
Dura mater encephali
Ventriculus lat., Pars centralis
Corpus pineale [Glandula pinealis]
Nucleus caudatus
Pulvinar
A. cerebri post.
Crus fornicis
A. sup. cerebelli
Ventriculus lat., Cornu temporale [inf.]
Hippocampus
Pedunculus cerebellaris rostralis [sup.]
Tentorium cerebelli
Nodulus
Cellulae mastoideae
Cisterna cerebellomedullaris
Sinus sigmoideus
Medulla oblongata [Bulbus, Myelencephalon]
A., V. occipitalis
N. cervicalis II
Atlas [C I]

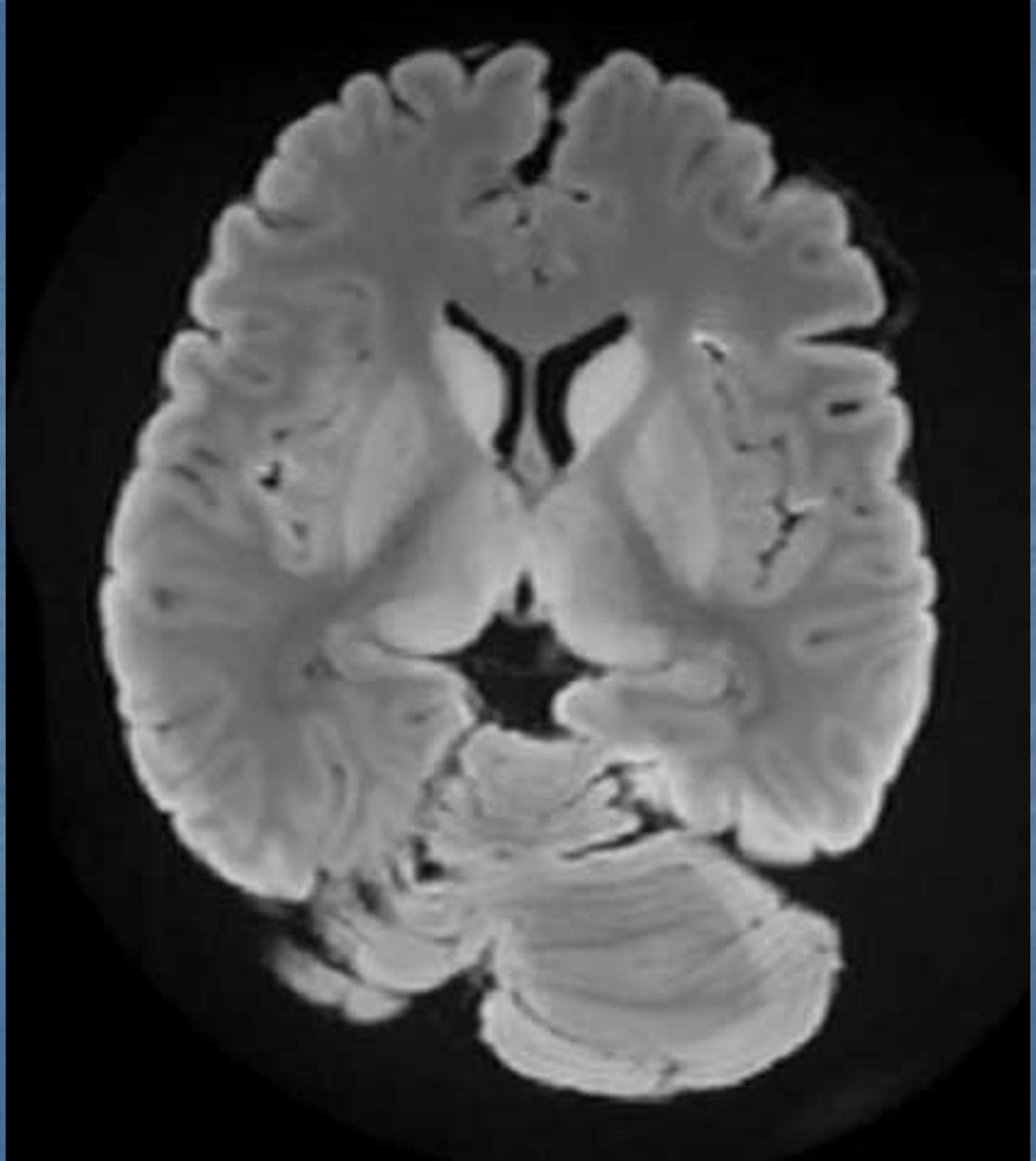

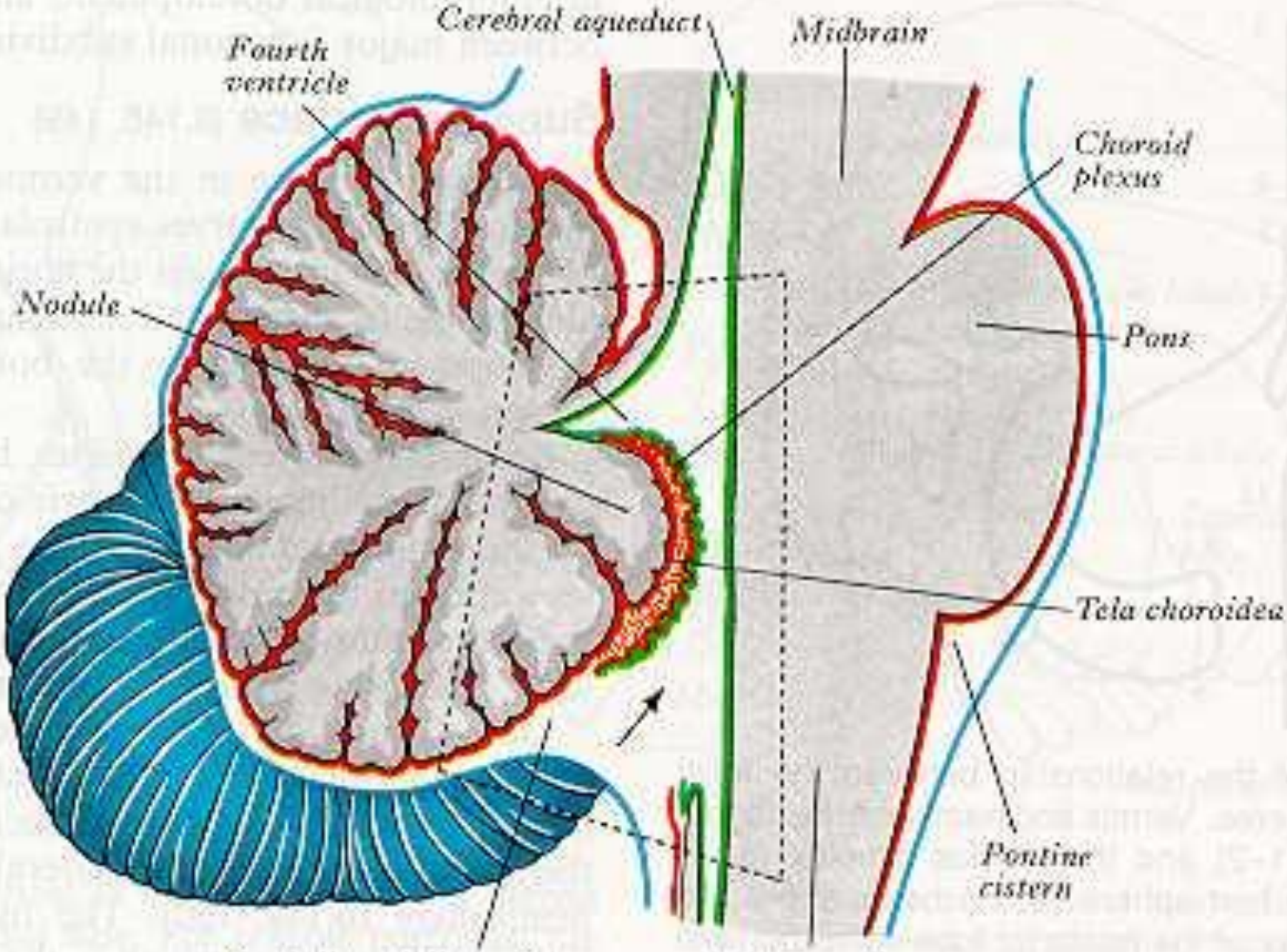
Cerebral aqueduct
Midbrain
Fourth ventricle
Choroid plexus
Nodule
Pons
Tela choroidea
Pontine cistern

Liquor cerebrospinali

ependym a pia mater =tela chorioidea

cévní plexy - plexus chorioideus

liquor v komorách, pak přes 2 otvory ve stropu IV. komory do subarachnoidálního prostoru.

Objem komor je 150 ml, ale denně se vytvoří 500 ml.

Zbytek se vstřebává přes granulace arachnoidey do žilního systému.

Likvor nadnáší mozek, vyrovnává tlakové změny, analogie lymfy

obsahuje bílkovinu, glukosu, lymfocyty

vyšetření - punkce + zobrazení

Použité materiály

Čihák R: Anatomie 3. Praha, Grada, 2004

Naňka O, Elišková M: Přehled anatomie, 2. vyd., Galén - Karolinum, Praha 2009

Sobotta J: Atlas of Human Anatomy Vol 1 –2 Munich, Urban und Schwarzenberg, 1993

Wiliams P & Warvick R: Gray´s Anatomy, 37 ed, Churhill Livingstone, 1996

Tillman: Atlas der Anatomie, Springer, Heidelberg, 2005

The University of Cansas Schoolof Medicine http://www.kumc.edu/anatomy

database **EMBBS** - http://www.mdchoice.com/photo/phototoc.asp

Použité materiály

Brodal P: Centrálný Nervový Systém. Česko-slovenský překlad. 1. vydání, Osveta Martin, 2009

Čihák R: Anatomie 3. Praha, Grada, 2004

DAMASIO H, GRABOWSKI T, FRANK R et al. The return of Phineas Gage: clues about the brain from the skull of a famous patient. Science, 1994, 264, No. 5162, p. 1102-5. Erratum in: Science, 1994, 265, No. 5176, p. 1159.

Naňka O, Elišková M: Přehled anatomie, 2. vyd., Galén - Karolinum, Praha 2009

Sobotta J: Atlas of Human Anatomy Vol 1 –2 Munich, Urban und Schwarzenberg, 1993

Wiliams P & Warvick R: Gray´s Anatomy, 37 ed, Churhill Livingstone, 1996

KOUKOLÍK F: Lidský mozek : funkční systémy, norma a poruchy. Praha : Portál, 2000, 360 s.